



Universidad Autónoma de Sinaloa



Centro de Investigación y Docencia en Ciencias
de la Salud

**“EFICACIA DE LIMITORREXIS Y USO DE BEVACIZUMAB
EN CIRUGÍA DE VITRECTOMÍA PARA EL MANEJO DE
EDEMA MACULAR DIABÉTICO”**

Tesis para obtener el grado de especialista en Oftalmología

Investigador responsable
Dr. Ulises Cruz Almanza

Director de Tesis
Dr. Efraín Romo García
Cirujano Oftalmólogo
Alta Especialidad en Retina y vítreo
Profesor de Asignatura

Codirectora de Tesis
Dra. Gilma López López
Cirujano Oftalmólogo
Prof e Inv. T.C. Titular “C”

Asesor Estadístico
Dr. Felipe Peraza Garay
Doctor en ciencias

Culiacán, Sinaloa Enero del 2014.

Dr. Edgar Dehesa López
Maestría en Ciencias Especialidad en Medicina Interna
Subespecialidad en Nefrología
Vo. Bo. Subdirector de Investigación
Centro de Investigación en Ciencias de la Salud

Dr. Carlos Fernando Corona Sapien
Vo. Bo. Subdirector de Enseñanza
Centro de Investigación en Ciencias de la Salud

Dr. Sergio Sital Gastelum
Vo. Bo. Jefe del Servicio del curso de Oftalmología
Centro de Investigación en Ciencias de la Salud

Director de Tesis
Dr. Efraín Romo García
Cirujano Oftalmólogo
Alta Especialidad en Retina y vítreo
Profesor de Asignatura

Codirectora de Tesis
Dra. Gilma López López
Cirujano Oftalmólogo
Prof e Inv. T.C. Titular "C"

Asesor Estadístico
Dr. Felipe Peraza Garay
Doctor en ciencias

Agradecimientos

A Dios:

Por darme sabiduría, fortaleza, salud, coraje,
y haberme permitido llegar a la meta en este gran proyecto.

A mis padres:

Con profundo agradecimiento, por ayudarme en la
construcción de mi proyecto de vida.

Gracias por su amor.

A mi hermano:

Por tu ejemplo de lucha, esfuerzo y apoyo en todo momento.

A mis hermanas:

Por sus motivaciones y muestras de cariño.

A mis maestros:

Por su confianza, paciencia y darme sus conocimientos.

Mi agradecimiento sincero.

Índice

1. Resumen	8
2. Marco teórico	10
3. Planteamiento del problema	44
4. Justificación	45
5. Hipótesis	48
6. Objetivos	49
6.1 Objetivo general	49
6.2 Objetivos específicos	49
7. Material y métodos	50
7.1 Diseño del estudio	50
7.2 Universo	50
7.3 Lugar de realización	50
7.4 Periodo del tiempo de realización	50
7.5 Criterios de inclusión	51
7.6 Criterios de exclusión	51
7.7 Criterios de eliminación	51

7.8 Análisis estadístico.....	52
7.9 Cálculo del tamaño de muestra	52
7.10 Descripción general del estudio	53
7.11 Definición operacional de variables	60
7.12 Estandarización de instrumentos de medición	63
8. Aspectos éticos	65
9. Recursos y financiamientos	67
10. Resultados	68
11. Discusión	75
12. Conclusiones	80
13. Referencias bibliográficas	81
14. Anexos	84

1. Resumen

Título

Eficacia de limitorrexis y uso de Bevacizumab en cirugía de vitrectomía para el manejo de edema macular diabético.

El siguiente estudio pretende demostrar el mejoramiento en la agudeza visual y la reducción del grosor central macular al realizar vitrectomía con limitorrexis y uso de antiangiogénico (Becavizumab) combinados.

Objetivo: Determinar la eficacia de limitorrexis y uso de Bevacizumab en vitrectomía para el manejo de edema macular diabético.

Material y métodos: Se incluyeron 20 ojos (20 pacientes) con edema macular diabético y se distribuyeron mediante aleatorización simple en 2 grupos. En el grupo 1 se trató con Bevacizumab intravítreo; en el grupo 2 se realizó vitrectomía con limitorrexis y Bevacizumab. Se midió agudeza visual mejor corregida, grosor central macular y presión intraocular registrando medida basal, a la primer semana, al primer mes, a los tres y seis meses respectivamente.

Resultados: No se observaron diferencias significativas entre ambos grupos en el tiempo.

Discusión: En nuestro estudio, el grupo 2 presentó una mejoría de al menos dos líneas en un 80% de los pacientes al final, similar a los observados por otros autores .El beneficio de Bevacizumab intravítreo se encuentra en su valor máximo durante el primer mes y se mantiene así durante los 6 meses.

Conclusiones: No encontramos en la literatura estudios que utilizaran ambas terapias combinadas simultáneamente como el nuestro. Aunque no hubo diferencia estadística entre ambos grupos, un seguimiento a largo plazo con una muestra mayor de pacientes puede tener resultados prometedores.

Palabras clave: edema macular diabético, Bevacizumab, vitrectomía, limitorrexis, agudeza visual mejor corrida, grosor central macular.

2. Marco teórico

Retinopatía Diabética

La diabetes mellitus (DM) es una enfermedad metabólica compleja secundaria a un trastorno de la formación de insulina (tipo1) o un defecto de captación celular de la glucosa (tipo 2). Cursa con alteraciones metabólicas de carbohidratos, proteínas y lípidos y anomalías oculares, renales, neurológicas y hematológicas.

La retinopatía diabética es una enfermedad de la retina que finalmente se desarrolla en algún grado en casi todos los pacientes con diabetes mellitus de larga evolución. Mientras que los defectos en la función neurosensorial se han demostrado en pacientes con diabetes mellitus antes de la aparición de lesiones vasculares, las primeras manifestaciones clínicas visibles de retinopatía incluyen microaneurismas y hemorragias. Las alteraciones vasculares puede progresar a no perfusión capilar a nivel retiniano, dando como resultado un cuadro clínico caracterizado por un mayor número de hemorragias, anomalías venosas y anomalías microvasculares intrarretinianas (IRMA). Una etapa posterior incluye el cierre de las arteriolas y las vénulas y proliferación de nuevos vasos en el disco óptico, la retina, el iris, y el ángulo de filtración. El aumento de la permeabilidad vascular resulta en engrosamiento retiniano (edema macular) en el curso de la retinopatía diabética. La pérdida visual es principalmente resultado del edema macular, no perfusión capilar macular, hemorragia vítrea, y el desprendimiento de la retina.¹

Epidemiología

La retinopatía diabética representa una de las principales complicaciones de la diabetes mellitus. El paciente diabético tiene una posibilidad 25 veces mayor de ceguera y el riesgo de desarrollar retinopatía diabética proliferativa o edema macular es mayor en los diabéticos tipo 1. El 98% de los individuos de tipo 1 y el 78% de los de tipo 2 muestran después de 15 años de diagnosticada la enfermedad algún tipo de retinopatía diabética.

El tiempo de evolución de la diabetes constituye un factor primordial en la aparición y progresión de la retinopatía diabética; el 90% de los sujetos presenta algún tipo de retinopatía diabética después de los 20 años del diagnóstico; en el caso de los de tipo 1 la retinopatía diabética no proliferativa ocurre en 18% de las personas con menos de cinco años de evolución, 71% en las que tienen 10 años de diagnóstico y 42% en las de más de 40 años. Respecto de la forma proliferativa, se observa en un 4% en pacientes con 10 años de evolución, 57% en los de 30 años y 67% en los que tienen más de 35 años.

En los diabéticos tipo 2, 35% de ellos sufre retinopatía diabética no proliferativa, 17 a 29% evidencia datos de retinopatía diabética (RD) proliferativa con menos de cinco años de evolución, 25 a 47% con cinco a 14 años y 50 a 63% con más de 15 años.

Los pacientes jóvenes con DM tipo 1 tienen la mayor incidencia de progresión rápida hacia la RD proliferativa y los tipo 2 hacia el edema macular. La RD no proliferativa es más frecuente, 80% contra 20% de la proliferativa.

La diabetes mellitus es una enfermedad de repercusión social, causa importante de ceguera legal en todo el mundo y su prevalencia se calcula en 6 a 8% de la población. La organización Mundial de la Salud (OMS) señala que existen alrededor de 110 millones de pacientes con DM.^{1,2}

Fisiopatogenia

La diabetes mellitus es consecuencia de una hiperglucemia prolongada acompañada de múltiples factores genéticos y adquiridos; los cambios bioquímicos relacionados con la formación de pioles en la vía del sorbitol y la glucosidación no enzimática de las proteínas parecen ser los causantes de los signos iniciales. La capacidad metabólica de la retina y la alta susceptibilidad de los pericitos de los capilares retinianos a concentraciones elevadas de glucosa son determinantes en el desarrollo de algunas lesiones diabéticas a nivel ocular.

Los pericitos, como consecuencia de la acumulación de sorbitol intracelular, presentan una pérdida selectiva y su desaparición tiene dos efectos importantes: a) modificación de la estructura de la membrana basal capilar que favorece la síntesis alterada de las glucoproteína, y b) pérdida de la inhibición de las células endoteliales. Ambos factores facilitan la aparición de microaneurismas como forma de proliferación celular.

Se cree que la glucosidación produce engrosamiento de la membrana basal que limita la actividad catabólica de la colágena y disminuye su proteólisis; a pesar de ello, las sustancias glucosiladas no dejan de fijar proteínas aun con niveles de glucosa normales, lo que puede explicar la progresión de la retinopatía diabética; la hemoglobina glucosilada tiene afinidad por el oxígeno a los tejidos, con una hipoxia retiniana consecuente.

Las alteraciones de la pared vascular provocan aumento de la permeabilidad y llevan a un edema retiniano, exudados duros y pérdida de elasticidad; se produce también un incremento del grosor de los vasos sanguíneos con disminución del flujo sanguíneo ocasionado por el aumento de la luz vascular. En la sangre se origina un estado de hipercoagulabilidad y se acentúan la viscosidad sanguínea, adhesividad y agregación plaquetaria; como consecuencia se producen oclusiones capilares y microtrombosis, todo lo cual da lugar a la aparición de isquemia grave a nivel del tejido retiniano, lo que constituye la base de la fase proliferativa de la retinopatía diabética relacionada con la pérdida de regulación y proliferación de las células endoteliales vasculares, lo cual las torna sensibles a los factores de crecimiento. Estos factores estimulan la síntesis de colágena y juegan un papel importante en el desarrollo de la proliferación neovascular de la retinopatía diabética; esta misma se acompaña de proliferación de tejido glial, el cual interviene en el crecimiento de los pequeños vasos sobre la superficie de la retina y el vítreo; con la secreción de colágena la proliferación glial se extiende y se convierte en un polímero complejo en su estructura tridimensional que se contrae hasta formar un tejido fibrovascular denso que luego se encoge y provoca el

desprendimiento de retina traccional, que por lo general daña las arcadas vasculares y el área macular con compromiso de la agudeza visual.

Clasificación

Se han propuesto numerosas clasificaciones para evaluar la evolución natural de la retinopatía diabética y sus complicaciones, la más aceptada, la del Grupo de Estudio para el Tratamiento Temprano de la Retinopatía Diabética (ETDRS, por sus siglas en inglés). En dicho estudio se evaluaron en cinco años de evolución el curso natural de la RD no proliferativa en ojos no tratados de 3771 pacientes y los resultados de 1727 sujetos con retinopatía diabética no proliferativa grave o proliferativa del Grupo de Estudio de la Retinopatía Diabética (DRS, por sus siglas en inglés). Según ETDRS, la clasificación tiene 13 niveles de intensidad, pero en términos prácticos se emplea una clasificación modificada.

La clasificación propuesta por el Early Treatment Diabetic Retinopathy Study (ETDRS) no se utiliza habitualmente en la práctica clínica debido a su complejidad, dado que existen demasiados niveles o estadios, y a que tienen que guardar una correlación con las fotografías estereoscópicas de los 7 campos básicos. En un intento de conseguir un medio de comunicación para todos, un grupo de expertos (Global Diabetic Retinopathy Project Group –GDRPG–) propuso en el año 2002 una nueva clasificación para la retinopatía diabética de más fácil manejo, que es la Escala Internacional de Severidad de la Retinopatía, y es la que este grupo considera que debería de utilizarse en la práctica clínica.

Esta nueva clasificación está basada en los resultados del ETDRS y, por lo tanto, se apoya en la evidencia científica, no pretendiendo desplazar a la clasificación original, sino proporcionar una base de manejo sencilla y adecuada a la práctica clínica.

Clasificación de la Retinopatía Diabética por GDRPG

Sin RD aparente: Ausencia de anormalidades

RD no Proliferativa (RDNP) Leve: Sólo microaneurismas

RDNP Moderada: Más que solo microaneurismas pero menor a RDNP severa.

Microaneurismas asociado a menos de 20 hemorragias intrarretinianas en cada uno de los 4 cuadrantes, exudados duros, exudados algodonosos, arrosariamiento venoso en 1 sólo cuadrante.

RDNP Severa: microaneurismas junto a uno de los siguientes hallazgos

- Hemorragias intrarretinianas severas (>20) en cada uno de los 4 cuadrantes
- Arrosariamiento venoso en ≥ 2 cuadrantes
- Anomalías microvasculares intrarretinianas (AMIR) en ≥ 1 cuadrante; y no signos de RDP.

RDP: Uno o más de los siguientes: Neovasos (NV) y/o Hemorragia prerretiniana o hemovítreo.²

Edema Macular Diabético

La incidencia del edema macular clínicamente significativo (EMCS) es mayor en la diabetes tipo 1 que en la tipo 2. Se sabe, que el 42% de los pacientes con diabetes tipo 1 desarrollarán, a lo largo de su vida EM. Sin embargo, debido al mayor número de pacientes con diabetes del adulto, la prevalencia del EMCS es mayor en la diabetes tipo II que en la tipo 1. En ambos tipos de diabetes, la incidencia de EMCS es directamente proporcional a la duración de la diabetes y al grado de severidad de la retinopatía diabética.

Así como los estudios epidemiológicos de retinopatía diabética son numerosos, los realizados exclusivamente en pacientes con edema macular diabético son menos frecuentes; estando los datos de prevalencia y de incidencia de edema macular incluidos, en numerosas ocasiones, dentro de los estudios de retinopatía diabética. Respecto a los estudios de incidencia la variabilidad de las cifras es menor si bien existen pocos estudios realizados. Así Klein, *et al.* encuentran en Wisconsin una incidencia de un 13,6% en los pacientes diabéticos tipo 1 a los 10 años de seguimiento, y de un 12,6% en los pacientes tipo 2. En otro estudio realizado por Susan Vitale, *et al.* realizado en el Wilmer Eye Institute encuentra una incidencia a los 7 años de un 6,7%. Hemos de apuntar que el edema macular diabético puede tener cierto grado de regresión, por lo cual los estudios de prevalencia o de incidencia pueden infravalorar la afectación real de dicha entidad.

La patogénesis del EM es multifactorial. Entre los mecanismos implicados se encuentra el daño de la barrera hematorretiniana, la secreción desde la retina al

vítreo de factores desencadenantes de un aumento de la permeabilidad vascular como son el factor de crecimiento del endotelio vascular (VEGF), la interleucina 6 (IL-6) y la angiotensina II (AG II), la hipoxia y la alteración del flujo sanguíneo retiniano y la tracción vítreo-macular.

Los ensayos clínicos multicéntricos realizados (ETDRS, DCCT, UKPDS, WESDR), nos han permitido establecer como factores favorecedores del desarrollo y persistencia del EM los niveles elevados de glucosa, Hb A1c, lípidos plasmáticos y microalbuminuria, la hipertensión arterial, la anemia severa, así como el periodo de pubertad y el embarazo.

Definición del edema macular clínicamente significativo (EMCS) (ETDRS)

Se considera edema macular a la presencia de engrosamiento de la retina que puede ser valorado en forma clínica y que se localiza dentro de un diámetro papilar del centro de la mácula. En el estudio de tratamiento temprano de la retinopatía diabética (ETDRS) se clasificó al edema macular de acuerdo a la significancia clínica que éste podía tener.³

Dicha clasificación incluye tres grupos de edema que son:

1. Engrosamiento de la retina dentro de un diámetro de 500 micras del centro de la mácula.
2. Engrosamiento de la retina asociado a la presencia de exudados duros dentro de un diámetro de 500 micras del centro de la mácula.

3. Engrosamiento de la retina de cuando menos un diámetro papilar de extensión que se localice dentro de un diámetro papilar del centro de la mácula.

De modo similar a lo que ocurre en el sistema nervioso central, en el interior de la retina existe un medio ambiente específico distinto al resto de los tejidos del organismo. Esta especificidad se consigue gracias a la existencia de una barrera con permeabilidad muy restringida que hace que mientras algunos componentes del plasma puedan entrar libremente en la retina, otros no puedan hacerlo más que en condiciones patológicas. Esta barrera se conoce como barrera hematorretiniana y tiene dos componentes principales, uno la protege de la circulación retiniana y el otro de la coroidea.

La barrera hematorretiniana interna es la que media entre la circulación retiniana y la retina. La estructura clave de la barrera está constituida por las uniones estrechas de las células endoteliales del papilar retiniano. Esta barrera hace que no puedan llegar a la retina moléculas con peso específico superior a 20.000 o 30.000 Daltons (Da). Esto hace que no puedan pasar proteínas grandes, lo que hace que la presión oncótica en la retina sea muy baja. Algunas moléculas pequeñas pasan no sólo por difusión sino gracias a un transporte activo. La circulación retiniana nutre los dos tercios internos de la retina y la coroidea el tercio externo.

La circulación retiniana tiene un flujo relativamente lento (25mm/segundo), la coroidea es más rápida (150 mm/segundo) pero su intercambio de oxígeno es más lento que el de la circulación retiniana.

La barrera hematorretiniana externa está constituida por las uniones estrechas de las células del epitelio pigmentario. Esta barrera protege a la retina de la circulación coroidea. Los capilares de la coriocapilar son fenestrados y tienen una permeabilidad mucho mayor que la de los de la retina. Esto hace que en la coroides haya una presión oncótica muy superior a la de la retina, lo que origina el paso de fluido desde la retina a la coroides.

En condiciones normales el espacio extracelular de la retina es muy pequeño en relación al volumen total del tejido retiniano. Pero esta proporción se altera cuando se produce una alteración en la permeabilidad de la barrera. Cuando la barrera puede ser atravesada por las grandes proteínas del plasma éstas se acumulan en la retina, aumentan la presión oncótica, atraen y retienen fluidos y el espacio extracelular se expande aumentando considerablemente el grosor de la retina. El fluido se acumula especialmente entre la capa nuclear interna y la plexiforme externa. Este engrosamiento retiniano se reconoce clínicamente como edema retiniano. Por razones que desconocemos, la acumulación de este fluido en el área macular y no en otras localizaciones de la retina, conduce a la formación de cavidades quísticas originando lo que clínicamente se reconoce como edema macular cistoide.

Esta explicación de la patogenia del edema macular cistoide es la más comúnmente aceptada por Gass 1985, pero algunos autores Fine 1981; Yanoff, 1984 en los análisis histopatológicos no encuentran expansiones del espacio extracelular en casos con edema macular cistoide y piensan que los espacios cistoides representan células de Müller hinchadas.

En algunas formas particulares de edema macular cistoide se han resaltado algunos mecanismos que podrían originar la ruptura de la barrera hemato-ocular. Así, en el edema del afáquico se han resaltado la importancia de la síntesis de prostaglandinas originada por la inflamación. El mecanismo por el que se produce edema macular cistoide en los síndromes de tracción macular tampoco aparece claro.

En lo que se refiere a conocer si la alteración se produce en la barrera hematorretiniana interna o en la externa la cuestión es complicada, porque así como para la primera tenemos un método de exploración eficaz (angiografía con fluoresceína) la alteración de la permeabilidad del epitelio pigmentario es muy difícil de medir (quizás mediante fluorimetría).

En general, se admite que el edema macular cistoide se debe a una alteración de la barrera interna en: obstrucciones venosas de la retina, afaquia-pseudofaquia, hipertensión arterial grave, uveítis, retinopatía por radiación. A una alteración de la barrera externa se deberían el edema que aparece en la degeneración macular asociada a la edad y en los tumores coroideos. En la diabetes y en la retinosis pigmentaria podrían estar alteradas las dos barreras.

El edema macular es la principal causa de disminución visual en pacientes que padecen retinopatía diabética no proliferativa. Su aparición e intensidad se relaciona principalmente con la duración de la diabetes y con la gravedad del resto de los signos de la retinopatía. Puede aparecer tanto en la diabetes juvenil como en la del adulto y tanto en las formas no proliferativas de la retinopatía como en las proliferativas. Tanto desde el punto de vista de la patogenia, como desde el del tratamiento conviene separar el edema macular diabético en dos grupos: focal y difuso.

Clasificación

Edema macular diabético focal (EMDF)

El edema surge a partir de microaneurismas agrupados. El engrosamiento de la retina es local y el área edematosa se delimita de la retina normal que la rodea por anillos completos o incompletos de exudados duros. La fluoresceína demuestra la permeabilidad anormal de los microaneurismas. Los exudados duros están constituidos por lipoproteínas que derivan del plasma y están situados entre la plexiforme interna y externa. Si los exudados se hacen más profundos pueden causar la destrucción de los fotorreceptores. En casos graves y terminales debajo de la mácula puede aparecer una placa fibrosa originada por la metaplasia del epitelio pigmentario subyacente. En el edema macular focal no suelen aparecer cavidades quísticas (no edema macular cistoide).

El tratamiento del edema macular focal está bien codificado. En general se admiten que todos los puntos de resque situado alrededor de la mácula en un

área comprendida entre 500 y 3000 micras (dos diámetros de papila) deben ser fotocoagulados. En los situados entre 300 y 500 micras debe tenerse en cuenta la agudeza visual (inferior a 0,5) y como inconveniente la posibilidad de destruir lo que reste de red capilar perifoveal funcionante. También hay un consenso general sobre el mecanismo a través del cual la fotocoagulación mejora el edema retiniano y la agudeza visual; el láser produce necrosis térmica del microaneurisma eliminando así el rezume del fluido anormal. Pero debe tenerse en cuenta que el impacto produce también la fotocoagulación del epitelio pigmentario subyacente y que por lo tanto también podría ser modificada la barrera hematorretiniana externa.

Edema macular diabético difuso (EMDD)

El edema difuso, tanto en su patogenia como en su tratamiento, plantea problemas mucho más complicados. El engrosamiento de la retina ocupa áreas más extensas que en edema focal y raramente existen exudados duros apareciendo en cambio cavidades quísticas intrarretinianas con más frecuencia que en el edema focal. La hipótesis patogénica más comúnmente aceptada es la existencia de un rezume difuso a partir de la red capilar de la retina en el segmento posterior. Puesto que en la angiografía puede observarse una visibilidad aumentada de la red capilar y un aumento de los espacios intercapilares se supone que existe una oclusión de una gran parte de los capilares. Los capilares no ocluidos se dilatarían por un mecanismo compensatorio, alterándose su permeabilidad. Pero eso no explica algunos de los hechos que ocurren en el

edema macular difuso. Para explicar la ausencia de exudados duros hay que pensar que la alteración de la permeabilidad permite el paso del agua y de pequeñas moléculas, pero no el de moléculas más grandes como las lipoproteínas. También es difícil explicar la existencia de mejorías y de exacerbaciones espontáneas, quizás relacionadas con alteraciones sistémicas que puedan alterar la difusión a través del capilar por cambios en la presión hidrostática o en la presión oncótica (insuficiencia cardiaca, hipertensión arterial grave, preeclampsia).

Los datos de la angiografía hacen que deba aceptarse que en el edema macular diabético difuso existe una alteración en la permeabilidad de la barrera hematorretiniana interna (endotelio del capilar retiniano) pero como ha recordado George Bresnik, en estos casos posiblemente también contribuya al edema la alteración de la barrera hematorretiniana externa (unión entre las células del epitelio pigmentario).

Ciertamente esta suposición es muy difícil de confirmar clínicamente porque carecemos de métodos de exploración adecuados para detectar correctamente la alteración (en la angiografía la difusión rápida de fluoresceína desde los capilares retinianos oculta lo que pueda ocurrir en planos más profundos perfundidos por la coriocapilar). Un hallazgo clásico de la fluorimetría como es la demostración de que pueda aparecer aumento de las concentraciones de la fluoresceína en vítreo cuando aún no hay alteraciones en la permeabilidad de los capilares retinianos estaría a favor de la hipótesis. También podrían argumentar a

favor de la hipótesis algunos hechos relacionados con el tratamiento del edema macular difuso mediante la fotocoagulación en rejilla. Así como puede entenderse el efecto beneficioso de la fotocoagulación de los microaneurismas y de los puntos de rezume en los casos de edema focal no se comprende fácilmente porque mejora el edema difuso aplicando impactos de láser de modo disperso en las zonas en las que la retina está engrosada. El daño tisular producido por un impacto de láser de intensidad baja o moderada sólo afecta el epitelio pigmentario y a los fotorreceptores. No parece probable que el impacto afecte directamente a los capilares retinianos situados en los planos más internos de la retina.

Aunque la clasificación del EMCS propuesta por la ETDRS es la «gold standard», se ha aprobado recientemente por la Academia Americana de Oftalmología (AAO), una nueva escala de severidad de la retinopatía diabética y el edema macular. El fin de esta escala simplificada, de aplicación internacional, es crear un práctico y válido método para graduar la severidad de la RD, así como facilitar la comunicación entre los distintos especialistas y médicos de atención primaria, no familiarizados con el examen de la retina.

Diagnóstico y nuevas modalidades de imagen

Los métodos tradicionales para evaluar las maculopatías, como lo son la biomicroscopia con lámpara de hendidura y fotografía estereoscópica de fondo de ojo; son relativamente insensibles en determinar pequeños cambios en el engrosamiento retiniano. Muchas técnicas diagnósticas adicionales para

imagenología ocular están disponibles: ultrasonido de alta frecuencia, oftalmoscopia por escaneo con láser. Sin embargo, estas técnicas carecen de suficiente resolución.

Angiografía con fluoresceína

La angiografía con fluoresceína es un método estándar que es utilizado para evaluar pacientes con EMD y es sensible para detección cualitativa de fuga de líquido. La angiografía con fluoresceína puede identificar la no perfusión capilar macular o sitios de fuga resultando en edema macular.

Clasificación Angiográfica del Edema Macular

– Edema Macular focal: Área bien definida de difusión procedente de microaneurismas individuales o asociados. Del mismo modo se ha definido como edema macular focal aquel con un área de difusión en la que $\geq 67\%$ está asociada a microaneurismas. Su imagen fundoscópica característica es de un anillo circinado que amenaza o compromete el centro de la mácula.

– Edema Macular multifocal: Con varias áreas de difusión (que frecuentemente se confunde con el edema macular difuso).

– Edema Macular difuso: Se ha definido como un área de hiperfluorescencia de difusión tardía ≥ 2 Diámetros de Disco con afectación foveal o como aquella hiperfluorescencia de la cual $\leq 33\%$ está asociada a microaneurismas. Suele ser

bilateral y asimétrico. Clínicamente se traduce por un área de edema poco definida, con escasos microaneurismas y pocos exudados duros. En ocasiones se aprecian brillos y opacidad de la hialoides posterior, con o sin membranas epirretinianas. Se asocia con frecuencia al edema macular quístico (EMQ).

- Edema Macular mixto: Ambos tipos de edema, focal y difuso, pueden coexistir dando lugar al llamado edema macular de tipo mixto.

Tomografía óptica coherente (OCT)

La tomografía óptica coherente (OCT) es una nueva técnica de alta resolución no invasiva que suministra imágenes de la retina humana, esta prueba puede proveer un análisis de las estructuras y los cortes transversales de la retina a través de la reflectividad óptica; dichas imágenes pueden obtenerse con una resolución de 10 micras. Es superior a cualquier otro instrumento disponible. La alta definición de los cortes transversales en imagen de la retina convierte al OCT en un instrumento de gran utilidad en la evaluación de enfermedades maculares en el preoperatorio y posoperatorio.

Las restricciones del OCT incluyen su incapacidad para obtener imágenes de la resolución a través de medios opacos, como cataratas densas o hemorragia vítrea. Su uso también se limita a la incapacidad del paciente para mantener su mirada fija al menos por 2.5 segundos.

En el edema macular el OCT ofrece pruebas objetivas y cuantitativas en la evaluación del grosor retiniano. Puede proveer información adicional, por ejemplo

las grandes áreas de engrosamiento en las que se requiere mayor tratamiento con láser. Las imágenes obtenidas pueden seguirse de manera seriada y suministrar información acerca de la reacción al tratamiento con láser. El edema macular quístico se distingue por la acumulación de fluido en los espacios quísticos intrarretinianos.

Las imágenes del OCT demuestran las áreas quísticas en las que existe disminución de la reflectividad dentro de la retina neurosensorial; así mismo, brinda datos de la extensión del engrosamiento de la retina.

El OCT es un magnífico método de evaluación de la reacción al tratamiento mediante vitrectomía en el edema macular diabético y quístico crónico en sujetos con pseudofaquia.

La introducción de la tomografía por coherencia óptica (OCT), ha permitido observar nítidamente el grosor del área macular, con lo que podemos cuantificar el edema existente y su mejoría con los diversos tratamientos efectuados.⁴

Clasificación basada en la Tomografía Óptica Coherente (OCT)

La clasificación del EM basada en el OCT se divide en:

1. Atendiendo a la morfología:

E1: Engrosamiento simple (en esponja, que afecta a las capas más externas de la retina y en donde no se observan espacios cistoides).

E2: Engrosamiento cistoide. Engrosamiento de la retina que se asocia con quistes aumentando de severidad de «a» (de 2 a 4 pequeños quistes) hasta «c» (coalescencia de varios quistes).

E3: Desprendimiento del neuroepitelio. Puede presentarse aislado o asociado a engrosamiento retiniano simple o quístico.

2. Atendiendo a la existencia de tracción epirretiniana

(Existencia de una línea continua hiperreflectante sobre la superficie interna de la retina, con al menos un punto de adhesión a la retina en al menos 1 de los 6 cortes del mapa retiniano.)

T0: Ausencia de la línea hiperreflectante.

T1: Presencia de la línea continua hiperreflectante pegada a la retina pero sin distorsionarla.

T2: La línea continua hiperreflectante tiene múltiples puntos de unión a la retina y la distorsiona.

T3: Tracción anteroposterior con la configuración típica en «alas de gaviota».

En el resto del presente estudio aplicaremos el concepto de edema macular diabético a aquél que es clínicamente significativo, tal y como queda definido por el estudio del ETDRS.

El grosor macular central basal reportado en diabéticos mexicanos con EMCS y retinopatía proliferativa es de 265µm en promedio (158-676, SD116 micras). Internacionalmente, un estudio italiano ha descrito un promedio de grosor macular en pacientes sin diabetes de 161.9µm, en diabéticos sin retinopatía de 211 ± 37.6 y de 476 ± 146 en diabéticos con edema macular.

Una serie española describe un grosor foveal central en diabéticos sin retinopatía de $156 \pm 28\mu\text{m}$ y en diabéticos con edema macular de $371 \pm 180\mu\text{m}$.

Una serie norteamericana reporta una mediana de grosor foveal en las 1000 μm centrales de $204\mu\text{m}$ en diabéticos sin edema macular (rango 81-265) y una mediana de grosor foveal de $248\mu\text{m}$ en diabéticos con edema macular (rango 141-590). Con el equipo comercial más reciente (Stratus OCT, Carl Zeiss

Meditec, Dublin California), el promedio de grosor foveal central en pacientes norteamericanos sanos es $182 \pm 23\mu\text{m}$.

El punto de corte propuesto para edema macular es un grosor foveal de $200\mu\text{m}$ o mayor, en series estadounidenses. Se ha propuesto el término de “edema macular subclínico” en pacientes con un incremento de hasta 50% sobre el grosor normal, que correspondería a un grosor entre 200 y $300\mu\text{m}$. Los intervalos de grosor retiniano reportados en diabéticos con edema macular varían entre series e incluyen valores que representan una modificación considerable respecto al promedio considerado normal.⁵

Tratamiento del Edema Macular Diabético

Actualmente existen distintas formas de actuar frente al EMCS. Entre ellas se encuentra la fotocoagulación con láser focal, en rejilla o rejilla modificada, la vitrectomía asociada o no a limitorrexis (pelado) de la membrana limitante interna (MLI) y el uso de la triamcinolona intravítrea sola o al finalizar la vitrectomía. En estudio se encuentran el uso de fármacos intravítreos que inducen vitreólisis,

dispositivos de liberación retardada como la Fluocinolona y el Posurdex y fármacos anti-VEFG (Bevacizumab) intravítreos y sistémicos.

El tratamiento del Edema Macular debe ir acompañado, como han puesto de manifiesto los distintos estudios multicéntricos realizados, de un adecuado control de la glucemia, tensión arterial, lípidos séricos, función cardíaca y renal. La valoración del edema macular debe incluir siempre: mejor agudeza visual corregida, examen biomicroscópico, retinografía y OCT.

El Edema Macular no clínicamente significativo no requiere tratamiento, ya que el riesgo de afectación a la visión es muy bajo y no existe evidencia de que la fotocoagulación sea beneficiosa. Sin embargo, son necesarios controles seriados cada 4 a 6 meses.

Fotocoagulación

La fotocoagulación con láser ha sido desde hace más de 25 años el tratamiento principal para el tratamiento con edema macular diabético.

La fotocoagulación es el tratamiento de elección del EMCS focal. El láser se dirige puntualmente a los microaneurismas y a otros lugares de fuga vascular localizados entre 500 a 3.000 micras del centro de la mácula, con un diámetro de spot de entre 50-100 μm , un tiempo de exposición de 0,05-0,1 segundos y una potencia suficiente para blanquear u oscurecer los microaneurismas. Únicamente si persiste el EMCS y la visión es menor o igual de 20/40, se recomienda tratar aquellas lesiones localizadas entre 300-500 micras del centro de la mácula.

En el EMCS difuso los beneficios de la fotocoagulación en rejilla o rejilla modificada han sido cuestionados ya que, basándonos en los resultados del ETDRS, sólo un 3% mejoran la agudeza visual (AV) en más de 3 líneas, un 12% disminuyen la AV en más de 3 líneas en un intervalo de 3 años y en un 50% se desencadena una pérdida visual moderada. Entre las complicaciones del uso del láser se encuentran la extensión de la cicatriz, el tratamiento inadvertido del centro de la mácula, la fibrosis subretiniana, la neovascularización coroidea y los escotomas paracentrales permanentes. Estos hechos, unidos a la limitación que presenta para tratar aquellos EM asociados a quistes retinianos (EMQ) y a la ausencia de un estudio randomizado prospectivo que demuestre la eficacia del láser en rejilla en el EMCS difuso, han llevado a la búsqueda de nuevas alternativas terapéuticas.

Tras el tratamiento con láser, tanto focal como en rejilla, el paciente debe ser controlado a los 3 ó 4 meses para valorar la respuesta al tratamiento.

En diversos estudios se objetiva que la realización de panfotocoagulación láser empeora o produce la aparición de edema macular. Así Donald, *et al.* En una revisión de 175 pacientes tratados por retinopatía diabética proliferativa con factores de alto riesgo, encontraron que un 43% de casos presentaban un aumento del edema macular pre-existente, que persistía a las 10 semanas de la panfotocoagulación; tras 15 meses de seguimiento un 27% de los casos seguía con edema macular si bien solo en el 8% se traducía en pérdida de agudeza visual. Igualmente el ETDRS demostró que en un 10% de casos de pacientes,

sometidos a panfotocoagulación retiniana, se producía un descenso de su agudeza visual debida a la aparición de edema macular o un empeoramiento del mismo si ya existía.⁶

Ante estos hechos el estudio ETDRS aconseja empezar tratando las lesiones causantes del edema macular, antes de iniciar la panfotocoagulación; y en caso de necesidad de empezar el tratamiento de forma inmediata, aconseja asociar a la fotocoagulación focal de la macula la fotocoagulación del área nasal, siguiendo con el lado temporal tras dos semanas de descanso. Así mismo recomienda realizar la panfotocoagulación en más sesiones de lo habitual, disminuyendo el número de impactos por sesión.

Además de monoterapia, actualmente se realiza de manera combinada con terapia antiangiogénica como tratamiento en aquellos pacientes previamente seleccionados en cuyos casos son de difícil manejo inicial.

Corticoides

Desde que Robert Machemer se iniciara en el uso de los corticoides intravítreos, son muchas las patologías oculares con evidencia de mejoría con el uso de los corticoides intravítreos. Permiten tratar de forma local a altas concentraciones y evitan los efectos secundarios de la administración de los corticoides sistémicos. Fue Jonas et al. tras inyectar 20 mg de acetónido de triamcinolona intravítrea , a un paciente con EMCS sin respuesta a la fotocoagulación con láser, quien sugirió que en situaciones seleccionadas, la inyección intravítrea de cristales de cortisona

podía ser una nueva alternativa terapéutica en el EMCS sin respuesta al láser focal o en rejilla.

Los corticoides actuarían en el EMCS por 3 mecanismos, por un lado disminuyendo la permeabilidad de la barrera hematorretiniana (BHR) al disminuir la producción de las prostaglandinas y del VEGF; por otro lado, restaurando la BHR al aumentar la expresión de las proteínas ocludina y zónula ocludens-1 en las uniones estrechas de las células endoteliales y por último, disminuyendo los estímulos inflamatorios.

Vitrectomía

El papel del vítreo en el desarrollo o exacerbación del EM en el paciente diabético, puesto de manifiesto en numerosos artículos, ha hecho de la vitrectomía una de las principales medidas terapéuticas ante EMCS focales sin respuesta a la fotocoagulación con láser, edema macular quístico (EMQ) y EMCS difuso, especialmente en aquellos en los que se demuestra por examen oftalmoscópico, biomicroscopia y/o tomografía de coherencia óptica la presencia de un engrosamiento o tracción de la hialoides posterior.

El vítreo actuaría como reservorio del VEGF, la IL 6 y la AG II, cuyos niveles se encuentran elevados en los pacientes diabéticos con EM. Por otro lado, ejercería una tracción mecánica sobre la mácula en aquellos casos de engrosamiento de la hialoides posterior. La implicación del vítreo en la patogénesis del EM explicaría la mayor prevalencia de EM en pacientes sin desprendimiento del vítreo posterior

(DVP) y los casos descritos por Hikichi et al. de resolución espontánea del EM tras un completo DVP.

Yamamoto y colaboradores reportaron una reducción en el engrosamiento foveal y una mejoría en la agudeza visual en el posoperatorio de 30 ojos que fueron sometidos a vitrectomía vía pars plana con o sin desprendimiento de vítreo posterior coincidiendo con la mayoría de los estudios publicados sobre el tratamiento del EM mediante vitrectomía, obtienen excelentes resultados anatómicos con una mejoría del 55 al 100% según las series, siendo la media del total de los estudios del 84%. Los resultados funcionales no son tan buenos como los anatómicos, obtienen una mejoría de la AV en 2 o más líneas entre el 38 al 86% según las series, siendo la media del 56%. Este porcentaje se ve incrementado, si incluimos a todos aquellos pacientes en los que la AV se mantiene estable⁷.

Thomas et al. en un estudio publicado en el 2005, el único randomizado y controlado, concluyó que no existe evidencia, en términos de agudeza visual y engrosamiento retiniano, de beneficio de la vitrectomía sobre la fotocoagulación con láser en pacientes con hialoides adherida sin engrosamiento ni tracción vítreo-macular.⁸

Entre los factores previos a la vitrectomía que permiten obtener unos mejores resultados, se encuentran una agudeza visual prequirúrgica mayor o igual de 0,1, la ausencia de isquemia macular y de exudados duros foveales, los EMCS de

poco tiempo de evolución, la ausencia de láser a nivel macular y la presencia de adhesiones vítreo-maculares.

Entre las complicaciones de la vitrectomía se encuentran la formación de cataratas, hemorragias vítreas, membranas epirretinianas maculares y agujeros retinianos con o sin desprendimiento de retina.

Terapia antiangiogénica (Bevacizumab)

Los factores de crecimiento son sustancias que promueven la formación de vasos en la retina. El factor de crecimiento más estudiado hasta la fecha es el factor de crecimiento endotelial vascular (VEGF), glucoproteína dimérica que en condiciones de hipoxia es secretada por los pericitos, las células del epitelio pigmentado de la retina, y por las células gliales (células de Müller). El VEGF estimula directamente el desarrollo de la vasculatura interna y externa del ojo, además actúa como un factor de permeabilidad vascular.

La terapia antiangiogénica moderna se basa en tratar de inhibir la producción, o en su defecto, los efectos biológicos, de todas las moléculas involucradas en especial el VEGF.

El Bevacizumab (Avastin, Genetech Inc. San Francisco, CA) es un anticuerpo monoclonal contra el VEGF que se une a todas las isoformas activas de la molécula. Actualmente es un medicamento aprobado por la *Food and Drug Administration* para el tratamiento del cáncer colorrectal metastático.⁹

Este medicamento ha sido utilizado en inyecciones intravítreas para el tratamiento del edema macular diabético. Una pronta respuesta con reducción en el edema macular en varios estudios está generando gran emoción en evaluar esta línea de tratamiento.

Uno de los estudios de series de casos retrospectivos más largos utilizando Bevacizumab para EMD fue reportado como un estudio multicéntrico en seis centros de seis países. Setenta y ocho ojos de 64 pacientes consecutivos con seguimiento mínimo de 6 meses fueron incluidos en este estudio. Estos pacientes recibieron cualquiera de las dos dosis: 1.25 o 2.5mg de Bevacizumab intravítreo. 16 ojos (20.5%) recibieron una segunda inyección en una media de 13.8 semanas, y 6 ojos (7.7%) necesitaron una tercera inyección en una media de 11.5 semanas. La agudeza visual mejor corregida mejoró de 0.87 (log MAR) a 0.6 ($p=0.0001$). El grosor macular central medio al inicio por OCT fue de 387 ± 182.8 micras donde hubo una disminución con una media de 275.7 ± 108.3 al final del seguimiento ($p=0.0001$); 55.1% de los ojos mostró una mejoría anatómica y funcional.

El beneficio anatómico y visual del Bevacizumab intravítreo alcanza su máximo valor durante el primer mes y se mantiene así hasta los 6 meses.

Disminución en el grosor retiniano y mejoría en la agudeza visual ha sido notado en pacientes con edema macular diabético difuso que previamente no había respondido a fotocoagulación con láser, vitrectomía o triamcinolona intravítrea.

Limitorrexix (remoción de la membrana limitante interna)

La membrana limitante interna (ILM) llamada *membrana limitante* por el anatomista italiano Filippo Pacini en 1845, representa la interfase estructural entre la retina y el vítreo. La ILM es la membrana basal de las células de Müller de la retina y está compuesta por fibras de colágeno, glucosaminoglucanos, laminina y fibronectina. La ILM macular mide 2.5 micras de grosor y se adelgaza a 0.5micras en la base del vítreo.¹⁰

Basado en experimentos con disrupción de la ILM, Halfter¹¹ y colaboradores establecieron que la ILM es esencial para la histogénesis retiniana y para la navegación de los axones ópticos, además actúa en la supervivencia de las células ganglionares del ratón.

Wollensak y Spoerl¹² postularon que además de servir como barrera física contra vasoproliferación, e infiltración de patógenos, la ILM provee un mecanismo protector contra la formación de fluidos retinianos en caso de tracción del vítreo en la mácula y da soporte biomecánico en el centro de la retina.

La ILM no tenía la atención clínica suficiente hasta que la remoción de la membrana epirretiniana en vitrectomía se volvió una rutina en 1980 y fragmentos de ILM eran identificados en especímenes quirúrgicos.

Estudios clínicos e histológicos han demostrado que la ILM actúa como una plataforma para proliferación celular y las células gliales pueden migrar hacia la superficie de la ILM y crear una fuerza tangencial contráctil.

Se sabe que la ILM forma una barrera estructural entre la cavidad vítrea y la retina y que a mayor edad, la ILM incrementa su grosor.

La vitrectomía con el pelado de la ILM (limitorrexix) para liberar la tracción macular puede ser un procedimiento efectivo en varios casos de edema macular. La remoción de la ILM garantiza la separación completa de la hialoides posterior de la superficie macular. Además, cirugías de vítreo que incluyen la remoción de la ILM no solo resultan en la liberación de fuerzas traccionales sino que también disminuye el riesgo de formación de membranas epirretinianas en el postoperatorio. Por estas razones, el pelado de la ILM (limitorrexix) ha sido utilizado para tratar una gran variedad de desordenes retinianos incluyendo el agujero macular, membrana epirretiniana, edema macular diabético, oclusión de venas retinianas y otras.

La limitorrexix además de asegurar la remoción de fuerzas traccionales inhibe la re proliferación de los astrocitos fibrosos. Esto es basado en la observación clínica en la que el edema macular puede mejorar después del desprendimiento de vítreo posterior (DVP) en algunos ojos. En un estudio prospectivo realizado con ojos con EMD, Hikichi¹³ y colaboradores reportaron una resolución espontánea del EMD en 55% de los ojos que desarrollaron desprendimiento de vítreo posterior durante el seguimiento, en contraste con solo el 25% que no desarrollaron DVP.

La vitrectomía para remitir el EMD fue inicialmente popularizado por Lewis y colaboradores.

Yanyali¹⁴ et al en un estudio retrospectivo observaron 27 ojos que fueron sometidos a vitrectomía con limitorrexis por EMD, encontraron una disminución en el grosor foveal en el 44% y una disminución de al menos 20% en el grosor foveal en 81.4% de los pacientes con una media de 27.6 meses del seguimiento. Basado en estos resultados Yanyali et al. sugirieron que la vitrectomía con limitorrexis reduce con efectividad el EMD a largo plazo.

Patel¹⁵ y colaboradores realizaron un estudio comparativo prospectivo donde realizaron vitrectomía vía pars plana con y sin limitorrexis en EMD y encontraron que la vitrectomía con limitorrexis provee un mejoramiento estructural en la macula pero con limitación en la mejoría funcional. Ellos postularon que los resultados de su estudio pudieron haber sido influenciados por la naturaleza crónica del edema y la posibilidad de daño ultraestructural en las células de Müller después de la remoción de la ILM.

Kim¹⁶ y colaboradores compararon vitrectomía vía pars plana con limitorrexis versus triamcinolona intravítrea en el tratamiento de EMD y encontraron que al realizar vitrectomía vía pars plana con limitorrexis es una mejor opción terapéutica para optimizar la agudeza visual y disminuir el engrosamiento macular en EMD y que este tratamiento tiene una mejor eficacia a largo plazo que la inyección de triamcinolona intravítrea.

Gandorfer¹⁷ et al. en un estudio retrospectivo con 12 ojos en el que se les realizó vitrectomía y pelado de la ILM obtuvo una rápida resolución o disminución del EM

en todos los ojos y en 11 ojos una mejoría de la agudeza visual de al menos 2 líneas desde la tercera a la doceava semana tras la cirugía. Ésta rápida mejoría de la agudeza visual contrasta con la de otros estudios en los que la resolución del EMD sólo se alcanza en el 20,7% de los ojos de 3 a 6 meses tras realizar la vitrectomía sin pelado de la ILM. Por lo que llegó a la conclusión de que la extracción de la ILM no sólo resuelve el EMD mejorando la agudeza visual en menos tiempo que la vitrectomía sola, sino que evita la formación de membranas epirretinianas posteriores a la cirugía.

Stefaniotou¹⁸ et al llevaron a cabo un estudio retrospectivo para determinar si la vitrectomía con y sin pelado de la ILM es efectiva en el EMD. Llegando a la conclusión de que la vitrectomía facilita la absorción del EMD, especialmente en aquellos casos en los que se combina con el pelado de la ILM.

En una revisión de 28 estudios en los que se realizó vitrectomía con limitorrexis para EMD, casi en todos ellos se observó en el OCT durante el preoperatorio y el postoperatorio que hubo una reducción significativa del grosor foveal al remover la membrana limitante interna. En aquellos ojos que tuvieron la hialoides adherida, los resultados anatómicos y visuales fueron más favorables. En adición, hubo menos complicaciones asociadas con la intervención quirúrgica. Esto es ciertamente en favor de la vitrectomía con la limitorrexis para el EMD.

Haller¹⁹ y colaboradores revisaron una serie de 200 pacientes con depósitos de lípidos en la mácula asociado a EMD y encontraron que, en un 6% se desarrolló fibrosis subretiniana, la cual se asoció con un promedio de disminución de la

agudeza visual de 2.75 líneas. La vitrectomía puede mejorar el líquido foveal al remover vítreo traccional y las citoquinas y factores de crecimiento responsables de la continua permeabilidad vascular. Es también posible que la vitrectomía permita mejorar la oxigenación de la retina como resultado de la remoción del humor vítreo y el reemplazo con humor acuoso. Remoción de la ILM durante esta cirugía puede permitir una difusión extra de oxígeno en la retina y reabsorción de material lipídico de manera secundaria.

Técnica quirúrgica e instrumentación

Primero se realiza una vitrectomía vía pars plana convencional con remoción y desprendimiento de la hialoides posterior para permitir el acceso a la ILM y eliminar una posible proliferación celular y tracción retiniana subsecuente. Hay muchas técnicas del pelado de la ILM. Instrumental de corte como pueden ser una pinza con fórceps, una cuchilla micro vitreoretiniana, o pinzas vitreoretinianas pueden ser utilizadas para crear el flap inicial en la ILM. Una vez que se ha realizado el flap, se utilizan unas pinzas vitreoretinianas para remover el área deseada de la ILM realizando movimientos en círculo alrededor de la fovea, de manera paralela a la superficie retiniana similar a una capsulorrexis en una cirugía de catarata. Aún no existe un consenso general acerca de la extensión de área de la ILM que será pelada.

Reportes han descrito un pelado de la ILM en un área de aproximadamente un diámetro de papila del centro de la fovea extendiéndose hacia las arcadas

superotemporal e inferotemporal. EN el posoperatorio es clínicamente difícil determinar el área de la ILM que fue removida.

La ILM como característica es muy delgada y transparente, lo que hace el pelado de la misma en la cirugía todo un reto técnicamente. La tinción de la ILM la convierte en un procedimiento más efectivo y eficiente. Muchos autores ha reportando el uso de verde de indocianina y azul tripano para el pelado de la ILM. Desafortunadamente existe evidencia de toxicidad in vitro y muchos reportes clínicos que mencionan una disminución de la agudeza visual al utilizar azul tripano.

Es evidente que la eliminación de ILM sin tinción dificulta su extracción debido a la escasa visibilidad de la misma. Ante las dudas razonables que existen sobre la toxicidad de la tinción con verde indocianina, donde cada vez más se está recomendando su uso a bajas concentraciones (0,05-0,125%) y pequeños volúmenes (menos de 0,1 cc) durante tiempos de exposición cortos (menos de 30 segundos), se están utilizando otros colorantes como alternativa, entre ellos el Azul Brillante G (Brilliant Blue G - BBG).²⁰

Azul Brillante G (BBG) es una tinción azul con la formula $C_{47}H_{48}N_3O_7S_2Na$ t que también es conocido como Azul Ácido 90 y Coomassie BBG. Es utilizada en electroforesis por su unión a las proteínas. Su uso en cirugía vítreoretiniana se reportó por primera vez por Enaida y colegas, que utilizaron la tinción a una concentración de 0.25 mg/ml (0.5 ml). El colorante se fijó de manera efectiva y selectivamente ala ILM sin complicaciones después de un periodo de seguimiento

de aproximadamente 7.3 meses. Enaida y colaboradores estudiaron el efecto de diferentes concentraciones de BBG en ojos de ratas (utilizando luz y estudios de microscopia electrónica y electrorretinograma) sin encontrar resultados estadísticamente significativos.

Complicaciones de la limitorrexia

Algunas complicaciones reportadas posterior a la realización de limitorrexia, también suceden al realizar vitrectomía pars plana sin limitorrexia e incluyen desprendimiento de retina, progresión de catarata, elevación de la presión intraocular, defectos de campo visual, hemorragia vítrea, hipema, fototoxicidad macular, cambios en el epitelio pigmentario de la retina, dislocación de lente intraocular en ojos pseudofáquicos y endoftalmitis. Complicaciones comúnmente relacionadas a la limitorrexia incluyen edema retiniano mínimo y hemorragias que usualmente se resuelven de manera espontánea sin daño permanente conocido, escotomas paracentrales usualmente asintomáticos que puede relacionarse con el trauma mecánico a la capa de fibras nerviosas y edema macular.²¹

3. Planteamiento del problema

¿Cuál es la eficacia de la vitrectomía con limitorrexis más aplicación de Bevacizumab comparada con terapia antiangiogénica (Bevacizumab intravítreo) en pacientes con edema macular diabético para mejorar la agudeza visual y el engrosamiento retiniano?

4. Justificación

Un estimado de 346 millones de personas alrededor del mundo se encuentran afectados por la Diabetes (hasta 2011), se espera que esta cifra se incremente el doble para el año 2030.

La Retinopatía diabética está considerada como la principal causa de ceguera en la población adulta en edad productiva, en los países industrializados, siendo el Edema Macular Diabético (EMD) la causa más frecuente de disminución de la agudeza visual en los diabéticos y la Retinopatía Diabética Proliferativa la responsable de los déficit visuales más severos.

En el año 2008 se realizó un estudio dentro del servicio de oftalmología del Centro de Investigación y Docencia en Ciencias de la Salud donde se encontró una prevalencia de retinopatía diabética (RD) del 2.4% en un periodo comprendido del año 2006 al 2007.

El láser ha sido y continúa siendo el tratamiento principal para las complicaciones oculares de la diabetes. La Panfotocoagulación (PFC) consigue evitar la progresión hacia la ceguera en un porcentaje significativo de pacientes. Sin embargo, los resultados del láser son mucho más decepcionantes en el control del edema macular donde sólo se detiene la progresión en un 50% de los pacientes.

La búsqueda de nuevas alternativas se ha convertido en un objetivo prioritario y aunque los mecanismos patogénicos involucrados en el desarrollo de este

proceso aún no son bien conocidos, la implicación del factor de crecimiento vascular endotelial en el mismo ha abierto una nueva vía de investigación.

Son numerosas las publicaciones que hablan de la utilidad de los antiangiogénicos (anti VEGF) en el control del edema macular diabético y actualmente se han puesto en marcha varios ensayos clínicos en Europa y en EEUU que tratan de evaluar su seguridad y eficacia.

Existen muchas hipótesis de como la vitrectomía mejora el EMD. Se ha reportado la inducción de desprendimiento de vítreo posterior, remover la membrana limitante interna, y vitrectomía completa vía pars plana para resolver el EMD. Remover el gel vítreo puede disminuir la concentración de factores promotores del EMD y promueve la oxigenación de la retina interna, existe vasoconstricción y mejoría en el edema macular después de la vitrectomía. La liberación de cualquier fuerza traccional en la interfase vitreomacular puede mejorar la resolución del edema macular y restaurar la agudeza visual.

Los estudios más largos de serie de casos y de casos y controles reportados en la literatura acerca de los resultados al realizar limitorrexis en el edema macular diabético mencionan que en muchos de ellos se ha mejorado el edema persistente al igual que la agudeza visual, los cuales habían sido previamente tratados con vitrectomía vía pars plana únicamente, por el contrario muchos otros reportan que no hay cambios significativos presentes al realizar el pelado de la membrana limitante interna.

En el servicio de oftalmología de nuestro hospital, de manera estandarizada los fármacos anti VEGF (Bevacizumab) se administran 0.1ml (1.25 mg) por vía intravítrea dosis respuesta, lo que en una enfermedad crónica como la diabetes supone una dificultad importante, de ahí que, de forma paralela, se esté evaluando la posibilidad de utilizarlos de forma combinada con el tratamiento láser o con tratamiento quirúrgico (vitrectomía) para que su efecto sea más duradero, y así disminuir el costo y el largo periodo de tiempo de tratamiento al que se somete cada paciente con edema macular diabético.

Con el presente estudio pretendemos demostrar la eficacia del tratamiento con limitorrexis en combinación con Bevacizumab y evaluar el mejoramiento visual y la reducción-eliminación del engrosamiento retiniano en el edema macular diabético.

5. Hipótesis

La vitrectomía con limitorrexis más aplicación de Bevacizumab es más eficaz en la mejoría de la función anatómica y visual en el edema macular diabético comparado con Bevacizumab intravítreo.

6. Objetivos

6.1 Objetivo general

- Determinar la eficacia de limitorrexis y uso de Bevacizumab en cirugía de vitrectomía para el manejo de edema macular diabético.

6.2 Objetivos específicos

- Determinar la agudeza visual mejor corregida en los pacientes que acuden a consulta de Retina con diagnóstico de edema macular diabético del Servicio de Oftalmología del CIDOCS, Hospital Civil de Culiacán, Sinaloa en el periodo de Agosto 2012 a Noviembre 2013.
- Determinar el engrosamiento retiniano en los pacientes con edema macular diabético.
- Determinar edad y sexo en los pacientes con edema macular diabético.
- Clasificar la retinopatía diabética de los pacientes con edema macular diabético.
- Determinar los factores de riesgo y las enfermedades asociadas a edema macular diabético.
- Determinar la presión intraocular en los pacientes con edema macular diabético.
- Determinar las complicaciones que puedan presentarse durante la realización de este estudio.

7. Material y métodos

Taxonomía del estudio

Estudio prospectivo, experimental, longitudinal, comparativo

7.1 Diseño del estudio

Ensayo clínico controlado aleatorizado

7.2 Universo de estudio

Pacientes que acuden a consulta de Retina con diagnóstico de edema macular diabético del Servicio de Oftalmología del CIDOCS, Hospital Civil de Culiacán, Sinaloa en el periodo de Agosto 2012 a Noviembre 2013.

7.3 Lugar de realización

Servicio de Oftalmología del CIDOCS, Hospital Civil de Culiacán.

7.4 Periodo de tiempo de realización

Fecha de inicio: Agosto 2012

Fecha de término: Noviembre 2013

Fecha de informe parcial: Febrero 2013

7.5 Criterios de inclusión:

- Pacientes con edema macular diabético.
- Edad: 20-100 años.
- Género: ambos sexos.
- Consentimiento informado aceptado

7.6 Criterios de exclusión:

- Ojo único.
- Embarazo.
- Tratamiento previo con fotocoagulación macular con laser, esteroides intravítreos o antiangiogénicos.
- Opacidad de medios que no permita la valoración de fondo de ojo adecuadamente.
- Cirugía ocular reciente (1 año).
- Otra patología retiniana asociada.

7.7 Criterios de eliminación:

- Pacientes que no se realicen los estudios para documentar la función visual y anatómica.
- Expediente incompleto.

7.8 Análisis estadístico

Las variables categóricas se describen en frecuencias y porcentajes y las numéricas en medias y desviación típica. Para comparar los grupos con respecto a variables categóricas se utilizó la prueba chi-cuadrada con valor de probabilidad corregido. Para analizar los grupos con respecto a variables numéricas se utilizó un ANOVA de medidas repetidas, se realizaron comparaciones múltiples ajustadas por Bonferroni. La comparación con edad se realizó con la prueba t. Los resultados se presentan en cuadros y figuras.

Los datos fueron analizados en SPSS 15, un valor de probabilidad menor a 0.05 se consideró estadísticamente significativo.

7.9 Cálculo del tamaño de muestra

Tamaños de muestra de $n_1=14$ y $n_2= 14$ proporcionan una potencia de 80% para detectar una diferencia de 0.1 Log Mar entre la hipótesis nula que el promedio en ambos grupos es de 0.7 logMar (20/100) y la hipótesis alternativa que la media del grupo 2 (limitorrexis) es de 0.6 logMar (20/80) con desviación estándar por grupo estimada en 0.1 y 1 logMar y con un nivel de significancia de 0.05 usando una prueba unilateral para dos poblaciones.

Método de aleatorización

Aleatorio simple y se utilizará minitab.

7.10 Descripción general del estudio

Se incluirán todos los pacientes que acudan al servicio de Retina de oftalmología durante el periodo establecido y presenten diagnóstico de edema macular diabético, se realizará toma inicial de agudeza visual mejor corregida (AVMC) utilizando la escala de medición: logMAR, presión intraocular utilizando tonómetro de Goldmann, además de realizar estudio de angiografía con fluoresceína y un estudio de tomografía de coherencia óptica (OCT) describiendo las características importantes obtenidas por cada uno de estos dos estudios (medida del grosor central macular en el OCT), una vez que cumplan con los criterios de inclusión, previa autorización por el comité de ética institucional y obtención del consentimiento informado por escrito, se realizará la aleatorización de los pacientes en dos grupos:

Grupo 1: Terapia antiangiogénica (Bevacizumab intravítreo)

Grupo 2: Vitrectomía con limitorrexis combinado con Bevacizumab

Una vez asignado número de paciente y grupo de tratamiento se programará tipo y fecha inicial de tratamiento correspondiente para cada uno de ellos.

En caso de que el sujeto en estudio sea asignado al grupo 1 de tratamiento se realizara el siguiente procedimiento:

Descripción de la técnica de aplicación de Bevacizumab intravítreo

Bajo anestesia tópica utilizando tetracaína solución gotas oftálmicas al 5mg/ml (Ponti ofteno, Laboratorios Sophia), previa asepsia y antisepsia y colocación de campos estériles se coloca blefaróstato en ojo seleccionado, se mide 4 milímetros (mm) del limbo esclerocorneal en cuadrante temporal superior con compas Castroviejo, se realiza marcaje, se inyecta 0.1ml (1.25 mg) de Bevacizumab (Avastin, Genetech Inc. San Francisco, CA) vía intravítreo utilizando jeringa de insulina de 1ml 27G, se aplica antibiótico tópico clorhidrato de moxifloxacino 0.5% y fosfato de dexametasona 0.1% (Vigadexa gotas oftálmicas, Laboratorios Alcon),y se coloca parche ocular.

En caso de que el sujeto en estudio sea asignado al grupo 2 de tratamiento se realizará el siguiente procedimiento:

Descripción de la técnica quirúrgica: Vitrectomía vía pars plana con limitorrexis con aplicación de Bevacizumab

Se obtiene midriasis farmacológica mediante gotas oftálmicas de tropicamida 8mg con fenilefrina 50mg (T-P gotas oftálmicas, Laboratorios Sophia), se colocan gotas de antibiótico de clorhidrato de moxifloxacino 0.5% y fosfato de dexametasona 0.1% (Vigadexa gotas oftálmicas, Laboratorios Alcon) en fondos de saco en 3 ocasiones con diferencia de 15 minutos 1 hora previo a la cirugía. Mediante anestesia por bloqueo retrobulbar con lidocaína al 4%, previa asepsia y antisepsia

y colocación de campos estériles se coloca blefaróstato en ojo seleccionado, se realiza esclerotomía introduciendo cuchillete 25G para micro vitreorretina (MVR) a 4mm de limbo esclerocorneal de manera perpendicular a la esclera en sector temporal inferior para colocación de cánula de infusión, se repite este paso de manera similar en dos ocasiones para introducir la sonda de endoiluminación y el vitreotomo en el cuadrante nasal superior y temporal superior de manera correspondiente con una separación de 160 a 170 grados entre ambas. Seleccionamos un nivel de corte entre 600 y 800 por minuto y una presión máxima de aspiración de 125-150 mmHg del vitrector (Accurus, Alcon Inc). Se coloca sistema de visualización EIBOS (Erecto Indirecto Binocular Oftalmoscopio Sistema) y se procede a iniciar vitrectomía anterior central, posteriormente se separa hialoides posterior por delante de papila óptica, después se continúa vitrectomía hacia las zonas periféricas en los 360° de la retina. Continuamos con la realización de la limitorrexia en el centro de la macula utilizando azul brillante G (Brilliant Blue-G (BBG) de Sigma- Aldrich) con una concentración de 0.50 mg/ml, introducimos con aguja de insulina de 25G 0.5ml de BBG en el ojo, con la vía de infusión cerrada, una vez que entra en contacto con la MLI, la tiñe en menos de 5 segundos, procediendo al lavado del mismo en un tiempo no superior a 15 segundos. Se toma la membrana con una pinza y se crea una zona de separación inicial (flap) se remueve el área deseada (aproximadamente 5mm) realizando movimientos circulares suaves alrededor de la fovea de manera paralela a la superficie retiniana para después extraerla, en algunos casos se requerirá de la utilización de un gas tamponador como el perfluoropropano (C₃F₈) para estabilizar

la retina durante la limitorrexis. Una vez realizada dicha maniobra se procede a realizar intercambio líquido aire, los instrumentos son extraídos de las esclerotomías, se coloca un punto de sutura con vicryl 7-0 en aquellos casos que así se requiera un mayor cierre escleral. Se inyecta 0.1ml de Bevacizumab vía intravítreo utilizando jeringa de insulina de 1ml 27G, Finalmente se aplica antibiótico tópico clorhidrato de moxifloxacino 0.5% y fosfato de dexametasona 0.1% (Vigadexa gotas oftálmicas, Laboratorios Alcon), y se coloca parche ocular.

Seguimiento postoperatorio para ambos grupos de tratamiento

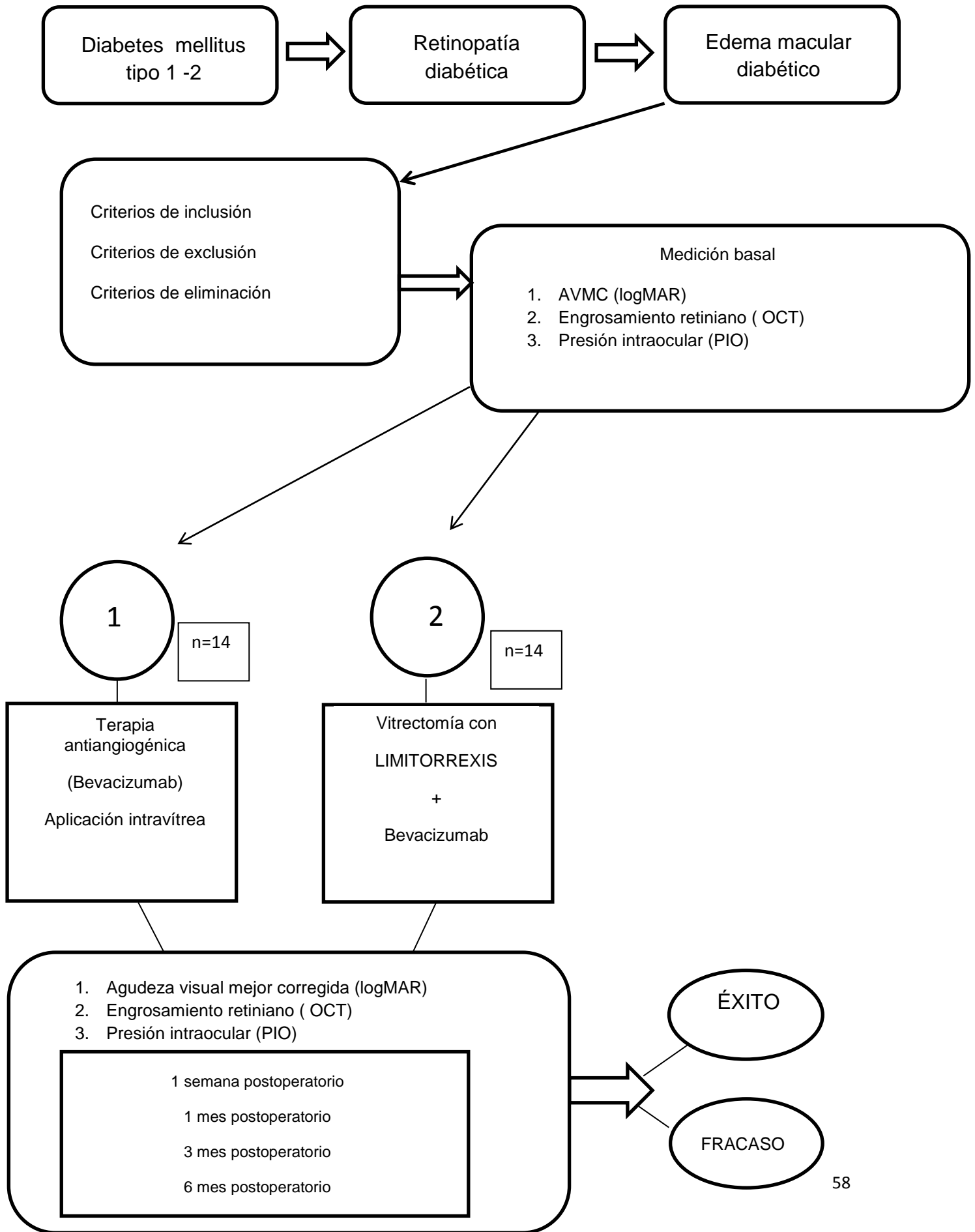
La medicación postoperatoria será iniciada a las 4 horas con clorhidrato de moxifloxacino 0.5% y fosfato de dexametasona 0.1% (Vigadexa gotas oftálmicas, Laboratorios Alcon), por 10 días.

Al día siguiente del tratamiento se realizará exploración oftalmológica completa con lámpara de hendidura documentando la presión intraocular con tonómetro de Goldmann para valorar tratamiento antihipertensivo ocular por razón necesaria. Las mediciones postratamiento serán realizadas por médicos residentes y retinólogo; se documentará en la hoja de recolección de datos: edad, sexo, tipo de retinopatía diabética, factores de riesgo asociados, agudeza visual mejor corregida (AVMC logMAR), medida de la presión intraocular (mmHg) con tonómetro de Goldmann, tipo de retinopatía diabética con los datos aportados por el estudio de angiografía con fluoresceína, grosor central macular en micras por OCT, factores de riesgo asociados y complicaciones del tratamiento, todo esto a la primer semana, al mes, así como al tercer y sexto mes postratamiento de

manera correspondiente. Todo con la finalidad de poder realizar un análisis comparativo de los resultados que brinde cada uno de los diferentes grupos de tratamiento realizados a los sujetos en este estudio.

Se llamará éxito: A) Cuando en la función visual (la AVMC logMAR se encuentre una diferencia de 0.1 del grupo 2 al grupo 1) y/o B) cuando en la función anatómica (se encuentre una disminución del grosor central macular final en comparación de la medida inicial).

Se llamará fracaso: A) Cuando en la función visual (la AVMC corregida logMAR no se encuentre una diferencia de 0.1 del grupo 2 al grupo 1) y/o B) cuando en la función anatómica (no se encuentre una disminución del grosor central macular final en comparación de la medida inicial).



Variables y escala de medición

Variable	Clasificación	Escala de medición	Operacionalización de las variables
Edad	Cuantitativa	Ordinal	Años
Sexo	Categórica	Nominal	Masculino y Femenino
Agudeza Visual	Categórica	Ordinal	logMAR
Factores de riesgo	Categórica	Nominal	Hipertensión arterial, Dislipidemias, otra enfermedad sistémica
Retinopatía diabética	Categórica	Ordinal	Retinopatía diabética no proliferativa leve, moderada y severa. Retinopatía diabética proliferativa.
Edema macular	Numérica	Ordinal	Medida del grosor macular
Tonometría	Cuantitativa	Ordinal	Milímetros de mercurio

7.11 Descripción operacional de las variables

- Edad: Tiempo transcurrido a partir del nacimiento de un individuo. Edad que tiene el individuo en el momento de la presentación de la retinopatía diabética.
- Sexo: Es una variable para diferenciar la condición biológica del género masculino (hombre) y femenino (mujer), según sus características externas.
- Agudeza visual: La agudeza visual es una medida de la resolución espacial del sistema de procesamiento visual. Se prueba al exigir que la persona cuya visión está siendo probado para identificar los caracteres (como letras y números) en un gráfico a partir de una distancia establecida. Para la determinación del mínimo ángulo de resolución se han empleado diversos patrones. La principal característica de todos ellos es que se aumenta o reduce el tamaño de un patrón para encontrar el tamaño umbral que permita realizar determinaciones correctas. La prueba más conocida es la cartilla de Snellen. Para un observador normal con un enfoque óptimo, el límite de resolución o el mínimo ángulo de resolución (MAR) oscila entre 30 segundos y 1 minuto de arco. De tal manera que con esta cartilla, Bailey y Lovie innovaron el método de evaluar la agudeza visual a través del logaritmo del mínimo ángulo de resolución (logMAR). Este tipo de escala establece: 1) la agudeza visual 20/20 es igual a 0.00 en logMAR y 2) el 20/200 representa en log MAR la unidad (1,0). Por lo tanto, cada sucesivo cambio de línea representa un cambio de 0,10 unidades logarítmicas. En una línea de cinco letras cada letra tiene un valor de 0,02 unidades de logarítmicas; de esta manera se puede anotar objetivamente el valor de la agudeza alcanzada dentro de una línea.

Esto hace que la prueba tenga un alto grado de confiabilidad.

MAR (Minutos de Arco)	Snellen (Pies)	Snellen Metros	Eficiencia Visual de Snell-Sterling (%)	Fracción de Snellen	Log MAR
0,5	20/10	6/3	109	2,0	-0.3
0,75	20/15	6/4,5	104	1,33	-0.1
1,00	20/20	6/6	100	1,0	0.00
1,25	20/25	6/7,5	96	0,8	0.10
1,5	20/30	6/9	91	0,67	0.18
2,0	20/40	6/12	84	0,5	0.30
2,5	20/50	6/15	76	0,4	0.40
3,0	20/60	6/18	70	0,33	0.48
4,0	20/80	6/24	58	0,25	0.60
5,0	20/100	6/30	49	0,2	0.70
6,0	20/120	6/36	41	0,17	0.78
7,5	20/150	6/45	31	0,133	0.88
10,0	20/200	6/60	20	0,10	1.00
20,0	20/400	6/120	3	0,05	1.30

- Factores de riesgo: Patologías sistémica del paciente en estudio, hipertensión arterial, dislipidemias.

- Retinopatía diabética: Se define de acuerdo a la Clasificación de la Retinopatía Diabética por la Global Diabetic Retinopathy Project Group (GDRPG):

Sin RD aparente: Ausencia de microaneurismas

RD no Proliferativa (RDNP) Leve: Sólo microaneurismas

RDNP Moderada: microaneurismas asociado a menos de 20 hemorragias intrarretinianas en cada uno de los 4 cuadrantes, exudados duros, exudados algodinosos, arrosariamiento venoso en 1 sólo cuadrante.

RDNP Severa: microaneurismas junto a uno de los siguientes hallazgos

- Hemorragias intrarretinianas severas (>20) en cada uno de los 4 cuadrantes

- Arrosariamiento venoso en ≥ 2 cuadrantes

– Anomalías microvasculares intrarretinianas (AMIR) en ≥ 1 cuadrante; y no signos de RDP.

RDP: Uno o más de los siguientes: Neovasos (NV) y/o Hemorragia prerretiniana o Hemovítreo.

▪ Edema macular: Se define como edema macular clínicamente significativo, si existe la presencia de cualquiera de los siguientes supuestos:

– Engrosamiento retiniano dentro de las 500 micras centrales contando desde el centro de la fóvea.

– Presencia de exudados duros dentro de las 500 micras centrales si se asocian a engrosamiento de la retina adyacente; pero no los exudados duros que restan tras desaparecer el engrosamiento retiniano.

– Presencia de zonas de engrosamiento de retina del tamaño de un diámetro de un diámetro papilar o mayor; si alguna parte del mismo está dentro de un diámetro papilar, contando desde el centro de la fóvea.

El grosor macular central basal reportado en diabéticos mexicanos con EMCS y retinopatía proliferativa es de $265\mu\text{m}$ en promedio (158-676, SD116 micras).

Internacionalmente se ha descrito un promedio de grosor macular en pacientes sin diabetes de $161.9\mu\text{m}$, en diabéticos sin retinopatía de 211 ± 37.6 y de 476 ± 146 en diabéticos con edema macular.

▪ Tonometría: Consiste en la medida indirecta de la presión intraocular mediante un tonómetro de aplanación (Goldmann) o de aire y se da en milímetros de mercurio.

7.12 Estandarización de los instrumentos de medición

Se utilizará una hoja de recolección de datos a lo largo de la duración del estudio.

Materiales:

- Proyector de Optotipos (Cartilla de Snellen) TOPCON ACP-8.
- Lámpara de hendidura (ALCON SL-1000)
- Oftalmoscopio indirecto (TOPCON ID-10)
- Lente de 90D y 20D (Volk).
- Lente de 3 espejos de Goldmann.
- Tonómetro de Goldmann
- Angiografía con fluoresceína (TOPCON TRC-50EX Retinal Camera)
- Tomografía óptica coherente (Stratus, Zeiss Inc.)
- Cámara fotográfica de Fondo de ojo (TOPCON-50EX Retinal Camera)
- Instrumental quirúrgico para vitrectomía (VitrectorAccurus)
- Azul brillante G intravítreo para la tinción de la membrana limitante interna
- Antiangiogénico (Bevacizumab)

Instrucción al personal

Se incluirán todos los pacientes de consulta de primera vez y que se les realice el diagnóstico de edema macular diabético, y se realizará una valoración en el servicio de Retina para la programación del tratamiento a efectuar en base a una aleatorización en bloque para determinar qué tipo de intervención se realizará a cada paciente dentro del protocolo.

8. Aspectos éticos

Los aspectos éticos del presente proyecto de investigación son establecidos según los lineamientos y principios generales que el Reglamento de la Ley General de Salud en Materia de Investigación para la Salud se refiere (publicado en el Diario Oficial de la Federación el 7 de febrero de 1984), dando cumplimiento a los artículos 13 y 14 (fracción I, II, III, IV, V, VII, VII) del TITULO SEGUNDO correspondiente a los aspectos éticos de la investigación en seres humanos. De acuerdo al artículo 17 de este mismo título, el presente trabajo de investigación se considera una INVESTIGACIÓN CON RIESGO MAYOR QUE EL MINIMO, será sometido al comité de ética e investigación, por lo que de acuerdo al artículo 22, en el caso de este tipo de investigaciones, se solicitará consentimiento informado.

Comité de ética

Previo a la iniciación de este protocolo, el formato de consentimiento informado y cualquier anuncio para el reclutamiento de sujetos serán presentados para su revisión y aprobación ante el comité de ética a cargo de esta responsabilidad. La notificación escrita de esta aprobación será presentada al investigador con una descripción de los miembros del consejo (incluyendo profesión y afiliación), y la fecha de vencimiento. Si no se dispone de ningún elemento de los anteriormente mencionados, el presidente deberá presentar para su aprobación una declaración indicando que los miembros del consejo responsable de la revisión cumplen con los requerimientos de la maestría en ciencias medicas y otras regulación apropiadas. Además, el folleto deberá ser presentado ante el comité de ética para fines informativos.

Formato de consentimiento informado

El formato de consentimiento informado deberá ser aprobado por el comité de ética, debe incluir todos los elementos requeridos por las regulaciones locales. El estudio será explicado en su totalidad a cada posible candidato y el sujeto deberá dar su consentimiento, firmando y fechando el informe de consentimiento aprobado por el comité de ética. Un representante legalmente autorizado deberá firmarlo en reemplazo de los paciente que: se encuentran incompetentes para hacerlo, por ejemplo: sujetos que no sepan escribir y/o leer. El investigador deberá entregar al sujeto una copia del formato de consentimiento en un lenguaje que él o ella puedan entender.

El consentimiento deberá obtenerse antes de que se lleve a cabo cualquier procedimiento requerido por el protocolo, incluyendo las que no formen parte del cuidado normal del paciente, por ejemplo: retiro de los medicamentos que actualmente se encuentre tomando, iniciación de la medicación.

9. Recursos y financiamiento

El costo del estudio será absorbido por el paciente que incluye:

- Angiografía con fluoresceína \$1,500 (por estudio)
- Tomografía de coherencia óptica \$1,500 (por estudio)
- Cirugía (Vitrectomía) \$ 11,000
- Terapia antiangiogénica (Bevacizumab) \$1,500 (cada dosis)

Personal que participará en el estudio: Retinólogo, médicos residentes y enfermeras del servicio de oftalmología del C.I.D.O.C.S

10. Resultados

La muestra consistió en un total de 20 pacientes (20 ojos) distribuidos aleatoriamente en dos grupos Grupo 1 (BEVACIZUMAB) y Grupo 2 (BEVACIZUMAB CON LIMITOREXIS). Grupos sin diferencia significativa ($p=1.000$) en Sexo con 6 (54.5%) mujeres en Grupo 1 y 5 (45.5%) en grupo 2; con 4 (44.4%) hombres en Grupo 1 y 5 (55.6%) en grupo 2. Con diferencia no significativa ($p=.610$) en edad, con media de 61.0 ± 6.7 años en Grupo 1 y de 62.7 ± 2.5 en Grupo 2. Cuadro 1.

Cuadro 1. Características generales

		TRATAMIENTO		Sig.
		BEVACIZUMAB N=10	BEVACIZUMAB CON LIMITOREXIS N=10	
Sexo	femenino	6 (54.5%)	5 (45.5%)	1.000
	masculino	4 (44.4%)	5 (55.6%)	
Edad		61.0 ± 6.7	62.7 ± 2.5	P=.610

En el Grupo 1 se observaron 7 casos con RDNP moderada, 1 caso de RDNP severa y un caso de RD proliferativa, en el Grupo 2 se observaron 4 casos de RDNP moderada, 3 casos de RDNP severa y un caso de RD proliferativa, (p=.475).

Cuadro 2. Distribución del tipo de RD por grupo

		RD			Total
		RDNP moderada	RDNP severa	RD proliferativa	
TX	BEVACIZUMAB	7	1	2	10
	BEVACIZUMAB CON LIMITOREXIS	4	2	4	10
Total		11	3	6	20

p=.475

No se observaron diferencias significativas entre los grupos en el tiempo (.996) en AVMC, con medias en logMAR el grupo 1 de $.7 \pm .3$, $.6 \pm .3$, $.5 \pm .3$, $.4 \pm .3$, $.4 \pm .3$, en las medidas basal, a la primer semana, al mes, a los 3 y a los 6 meses respectivamente; en el grupo 2 de $1.1 \pm .3$, $1.0 \pm .3$, $.9 \pm .2$, $.8 \pm .3$, $.7 \pm .2$, en las medidas basal, a la primer semana, al mes, a los 3 y a los 6 meses respectivamente. Ver Cuadro 3,4 y Figura 1.

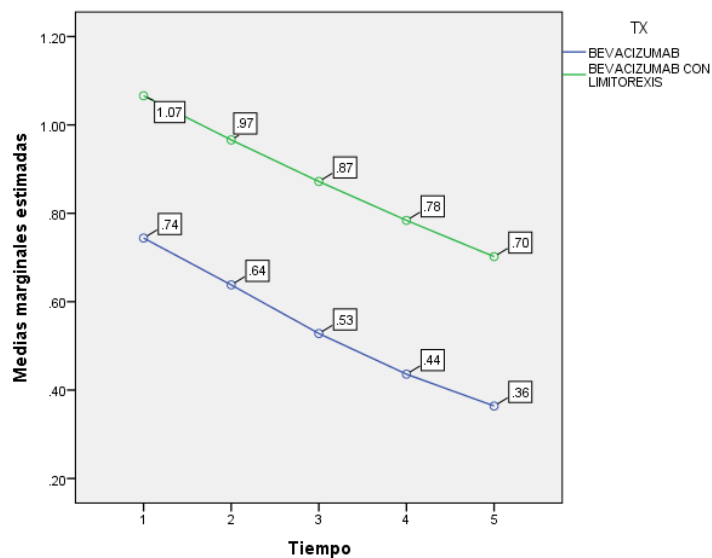
Cuadro 3. Comparación de Medias entre grupos para AVMC, grosor central macular y presión intraocular

	Tiempo	Tratamiento				Diferencia Sig..	
		BEVACIZUMAB		BEVACIZUMAB CON LIMITOREXIS			
		Media	Desv. típ.	Media	Desv. típ.		
AVMC	Basal	.7	.3	1.1	.3	.322	.025
	1 semana	.6	.3	1.0	.3	.328	.028
	1 mes	.5	.3	.9	.2	.344	.015
	3 meses	.4	.3	.8	.3	.348	.014
	6 meses	.4	.3	.7	.2	.338	.012
	Grosor central macular	Basal	299.3	48.7	284.4	22.7	14.900
	1 semana	283.0	43.0	271.1	20.5	11.900	.440
	1 mes	279.9	42.9	268.3	20.9	11.600	.452
	3 meses	278.8	44.5	265.2	19.7	13.600	.388
	6 meses	274.4	45.1	263.3	17.9	11.100	.479
Presión intraocular	Basal	12.8	1.9	14.8	1.9	2.000	0.33
	1 semana	15.7	2.9	17.8	1.8	2.100	0.71
	1 mes	14.5	2.9	16.2	4.8	1.700	.350
	3 meses	14.1	1.3	15.6	3.0	1.500	.158
	6 meses	13.7	1.8	14.4	1.6	.700	.362

Cuadro 4. ANOVA para AVMC

Origen	Suma de cuadrados tipo III	gl	Media cuadrática	F	Sig.
Tiempo	1.758	4	.440	31.760	.000
Tiempo * TX	.002	4	.001	.043	.996
Error(Tiempo)	.997	72	.014		
TX	2.822	1	2.822	7.813	.012
Error	6.502	18	.361		

Figura 1. Medias de AVMC por grupo



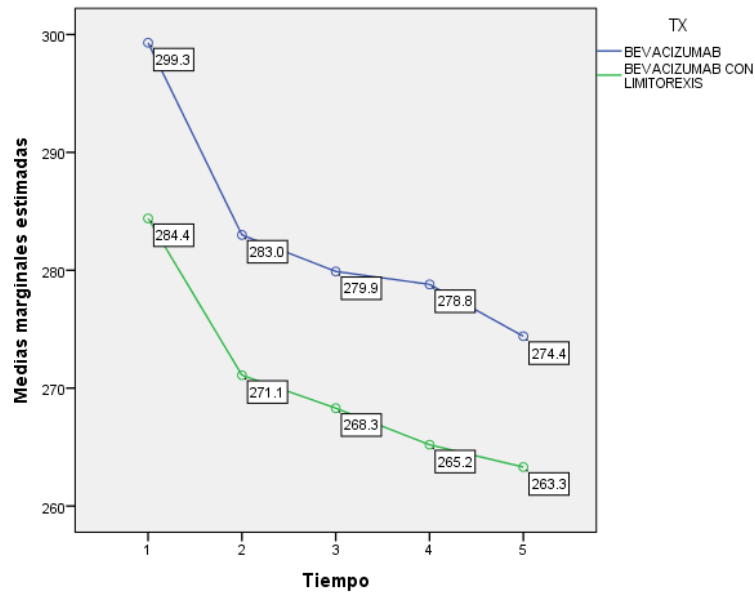
1=Basal ,2=1 semana,3=1 mes,4=3 meses,5=6 meses

No se observaron diferencias significativas entre los grupos en el tiempo (.784) en grosor macular central, con medias en el grupo 1 de 299.3±48.7, 283.0±43.0, 279.9±42.9, 278.8±44.5, 274.4±45.1 en las medidas basal, a la primer semana, al mes, a los 3 y a los 6 meses respectivamente; en el grupo 2 de 284.4±22.7, 271.1±20.5, 268.3± 20.9, 265.2±19.7, 263.3± 17.9, en las medidas basal, a la primer semana, al mes, a los 3 y a los 6 meses respectivamente. Ver cuadro 3, 5 y Figura 2.

Cuadro 5. ANOVA para grosor central macular

Origen	Suma de cuadrados tipo III	gl	Media cuadrática	F	Sig.
Tiempo	6401.860	4	1600.465	55.358	.000
Tiempo * TX	50.140	4	12.535	.434	.784
Error(Tiempo)	2081.600	72	28.911		
TX	3981.610	1	3981.610	.668	.424
Error	107256.500	18	5958.694		

Figura 2. Medias de Grosor central macular por grupo



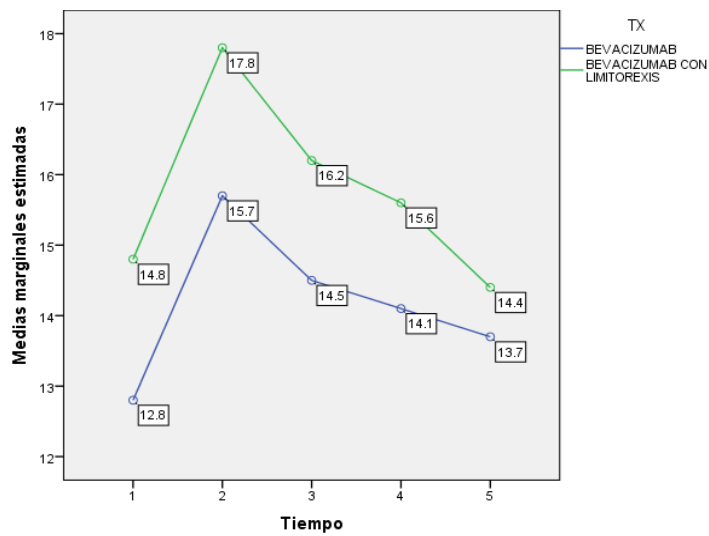
1=Basal ,2=1 semana,3=1 mes,4=3 meses,5=6 meses

No se observaron diferencias significativas entre los grupos en el tiempo (.830) en presión intraocular, con medias en el grupo 1 de 12.8 ± 1.9 , 15.7 ± 2.9 , 14.5 ± 2.9 , 14.1 ± 1.3 , 13.7 ± 1.8 , en las medidas basal, a la primer semana, al mes, a los 3 y a los 6 meses respectivamente; en el grupo 2 de 14.8 ± 1.9 , 17.8 ± 1.8 , 16.2 ± 4.8 , 15.6 ± 3.0 , 14.4 ± 1.6 , en las medidas basal, a la primer semana, al mes, a los 3 y a los 6 meses respectivamente. Ver cuadro 3, 6 y Figura 3.

Cuadro 6. ANOVA para presión intraocular

Origen		Suma de cuadrados tipo III	gl	Media cuadrática	F	Sig.
Tiempo		110.840	4	27.710	6.585	.000
Tiempo * TX		6.200	4	1.550	.368	.830
Error(Tiempo)		302.960	72	4.208		
TX	64.000	1	64.000	3.868	.065	
Error	297.840	18	16.547			

Figura 3. Medias de Presión intraocular por grupo



1=Basal ,2=1 semana,3=1 mes,4=3 meses,5=6 meses

11. Discusión

El edema macular diabético es una de las manifestaciones de la retinopatía diabética, y representa la causa más frecuente de discapacidad visual en pacientes con retinopatía diabética no proliferativa. La ruptura de las uniones estrechas endoteliales y la pérdida de la barrera hematorretiniana pueden asociarse con ambos tipos de retinopatía diabética, tanto la no proliferativa como la proliferativa.

Diferentes modalidades de tratamiento se encuentran bajo investigación, el único que ha demostrado reducir el riesgo de pérdida visual en el edema macular diabético es la panfotocoagulación con láser como se encontró en el estudio ETDRS, así como el control glucémico demostrado en el DCCT (Diabetes Control and Complications Trial) y en el UKPDS (United Kingdom Prospective Diabetes Study).

Dado que los ojos con edema macular diabético que han sido tratados con fotocoagulación con láser no han mejorado en agudeza visual, ha sido de interés realizar más estudios en otras modalidades de tratamiento como el uso de procedimientos quirúrgicos como la vitrectomía pars plana con o sin limitorrexis o el uso de antiangiogénicos intravítreos ya que se ha demostrado recientemente que la hipoxia retiniana juega un rol importante en el edema macular diabético; se ha observado que el factor de crecimiento endotelial vascular (VEGF) que se encuentra aumentado en dichos estados de hipoxia es un inductor angiogénico y mitogénico celular endotelial específico, además, es también es un factor que

incrementa la permeabilidad vascular retiniana, por aumento de la fosforilación de las proteínas de unión estrecha.

Bevacizumab es un agente anti-VEGF que ha sido aprobado para el tratamiento de cáncer colorrectal diseminado, pero no cuenta con licencia para su uso intraocular. Sin embargo, ha demostrado tener una eficacia similar para el tratamiento de edema macular diabético y retinopatía diabética proliferativa; se ha encontrado que ocasiona una marcada reducción del edema macular desde la primer semana de su aplicación, pero con una limitación en su efecto ya que en otros estudios se ha encontrado la ausencia de Bevacizumab a las 4 semanas después de su inyección, lo que sugiere que Bevacizumab tiene una limitación temporal en la supresión de actividad anti-VEGF.

Yamamoto⁷ y colaboradores reportaron una reducción en el engrosamiento foveal y una mejoría en la agudeza visual en el posoperatorio de 30 ojos que fueron sometidos a vitrectomía vía pars plana que coinciden con la mayoría de estudios publicados sobre el tratamiento del EM mediante vitrectomía, obtienen excelentes resultados anatómicos con una mejoría del 55 al 100% según las series, siendo la media del total de los estudios del 84%. Los resultados funcionales no son tan buenos como los anatómicos, obtienen una mejoría de la AV en 2 o más líneas entre el 38 al 86% según las series, siendo la media del 56%. Este porcentaje se ve incrementado, si incluimos a todos aquellos pacientes en los que la AV se mantiene estable.

Se han estudiado por separado ambas modalidades de tratamiento, es decir, por un lado solo aplicación intravítrea de Bevacizumab y por otro únicamente

vitrectomía con limitorrexix, pero no encontramos en la literatura estudios que utilizaran ambas terapias combinadas simultáneamente; existen estudios por ejemplo en los que se realizó tratamiento con vitrectomía con limitorrexix como los realizados por Gandorfer y colaboradores¹⁷ que tuvieron mejores resultados que el nuestro, tanto en disminución de grosor macular determinado por OCT como en mejoría en la agudeza visual ya que en su estudio, aproximadamente un 90% de los pacientes tratados con dicho tratamiento presentaron mejoría de al menos 2 líneas; Kuhn y colaboradores que también realizaron un estudio similar encontraron resultados más parecidos a los nuestros, ya que el porcentaje de pacientes que presentó mejoría visual de al menos dos líneas fue de 64%; en nuestro estudio, el grupo de pacientes que fue tratado con vitrectomía con limitorrexix más Bevacizumab presentó una mejoría de al menos dos líneas en un 80% de los pacientes al final del estudio.

En cuanto al grupo 1, que solo se dio tratamiento con Bevacizumab, encontramos resultados similares con los encontrados por Nagasawa y colaboradores²² que reportan disminución en el grosor macular y la agudeza visual con el tratamiento de 1.25 mg de Bevacizumab intravítreo para edema macular diabético. En nuestro estudio los 10 ojos mostraron mejoría anatómica y visual al final del estudio; además 3 ojos necesitaron de una segunda inyección aproximadamente al tercer mes de iniciar el tratamiento y 4 necesitaron una tercera aplicación, hallazgo similar al encontrado por el mismo Nagasawa.

Debido al relativo pequeño número de muestra en el estudio, nuestra serie no tiene poder estadístico para determinar diferencias significativas que demuestren

la eficacia en el tratamiento con vitrectomía con limitorrexis mas Bevacizumab sobre la terapia única de Bevacizumab intravítreo en los diferentes estadios de retinopatía diabética durante el periodo de seis meses de seguimiento.

Encontramos que el beneficio anatómico y visual de la aplicación de Bevacizumab intravítreo se encuentra en su valor máximo durante el primer mes y se mantiene así durante los 6 meses. No se encontró diferencia en la mejoría anatómica o visual entre ambos grupos con las segundas y terceras dosis aplicadas.

Nuestros resultados indican que las inyecciones de Bevacizumab intravítreo del grupo 1 de tratamiento pueden tener un efecto benéfico en la disminución del grosor central macular y la mejoría en la agudeza visual, independientemente del tipo de edema que ésta presente (focal o difuso). Se redujo el grosor central retiniano a la semana después del tratamiento en ambos grupos, sin embargo no hubo una diferencia en la agudeza visual, es posible que la agudeza visual no mejore al mismo tiempo que curso el grosor central macular.

Además no se reportaron episodios de inflamación en un largo número de pacientes, únicamente se presentó hipertensión ocular en un ojo como complicación dentro del grupo 2 de tratamiento. No se reportaron eventos adversos.

Limitaciones de nuestro estudio incluyen: una muestra pequeña de pacientes, un periodo corto de seguimiento que contrastan con una estimación en eficacia en aquellos estudios a largo plazo, con número de muestra mayores.

Finalmente Bevacizumab intravítreo como terapia primaria a dosis respuesta de 1.25mg parece proveer estabilidad y mejoría en agudeza visual, cambios en el

grosor macular hacía la disminución en el edema macular diabético a los 6 meses, es por esto que el seguimiento continua siendo demasiado corto para realizar cualquier recomendación específica de tratamiento, sin embargo los resultados son prometedores.

En resumen la terapia de Bevacizumab intravítreo como terapia única para el edema macular diabético es efectivo a corto plazo, pero no es efectivo a largo plazo.

12. Conclusiones

Aunque nuestros hallazgos al final del estudio no fueron estadísticamente significativos, ya que tanto en el grupo que se trató con vitrectomía con limitorrexis y uso de Bevacizumab como en el que solo se trató con Bevacizumab se obtuvieron resultados muy similares en cuanto al grosor macular determinado por OCT y la mejoría de la agudeza visual; se debe tener en cuenta que el periodo de seguimiento de seis meses es corto, y que durante un seguimiento mayor a largo plazo y con un mayor número de pacientes podría encontrarse una diferencia significativa entre ambos grupos.

13. Referencias bibliográficas

1. Quiroz H. et al. Retinopatía diabética. Retina Diagnóstico y tratamiento. 3ra Ed. México: Manual moderno; 2004:323-344.
2. American Academy of Ophthalmology Retina Panel. Preferred practice pattern guidelines. Diabetic retinopathy. 2nd Ed. San Francisco, CA: American Academy of Ophthalmology; 2008:109-131.
3. Neelakshi B. et al. Diabetic Macular Edema: Pathogenesis and Treatment. Surv of Opth Jan-Feb 2009; Vol. 54:106-110.
4. Pareja R. Guías de práctica clínica de la serv: manejo de las complicaciones oculares de la diabetes. Retinopatía diabética y edema macular. Arch Soc Esp Oftalmol 2009; Vol.84: 429-450.
5. Lima V. Comparación del grosor macular con y sin edema macular en pacientes mexicanos. Rev Mex Oftalmol Julio-Agosto 2007; Vol.81(4):214-218.
6. Romero P. et al. Actualización en la epidemiología del edema macular diabético. Annals d'Oftalmologia 2005;13(2):92-102.
7. Yamamoto T., Akabane N., Takeuchi S. Vitrectomy for diabetic macular edema: The role of posterior vitreous detachment and epimacular membrane. Am J Ophthalmol 2001;132(3):369-77.
8. Thomas D., Bunce C., Moorman et al. A randomised feasibility trial of vitrectomy versus laser for diabetic macular edema.Br J Ophthalmol 2005; 89: 81-86.

9. Quiroz-Mercado H. et al. Terapia antiangiogénica ocular: experiencia clínica en México. *Gac Méd Méx* 2008; Vol. 144(3): 245-253.
10. Arghavan A. et al. Techniques, rationale, and outcomes of internal limiting membrane peeling. *Retina, The journal of retinal and vitreous diseases* 2011; Vol.10 No.10: 1-15.
11. Halfter W., Dong S., Balasubramani M., Bier ME. Temporary disruption of the retinal basal lamina and its effect on retinal histogenesis. *Dev Biol* 2001; 238:79–96.
12. Wollensak G., Spoerl E., Grosse G., Wirbelauer C. Biomechanical significance of the human internal limiting lamina. *Retina* 2006; 26:965–968.
13. Hikichi T., Fujio N., Akiba J., et al. Association between the short-term natural history of diabetic macular edema and the vitreomacular relationship in type II diabetes mellitus. *Ophthalmology* 1997; 104:473–478.
14. Yanyali A., Horozoglu F., Celik E., et al. Pars plana vitrectomy and removal of the internal limiting membrane in diabetic macular edema unresponsive to grid laser photocoagulation. *Eur J Ophthalmol* 2006;16: 573–581.
15. Patel JI., Hykin PG., Schadt M. et al. Pars plana vitrectomy with and without peeling of the inner limiting membrane for diabetic macular edema. *Retina* 2006; 26:5–13.
16. Kim YM., Chung EJ., Byeon SH. et al. Pars plana vitrectomy with internal limiting membrane peeling compared with intravitreal triamcinolone injection in the treatment of diabetic macular edema. *Ophthalmologica* 2009; 223:17–23.

17. Gandorfer A., Messmer EM., Ulbing MW. et al. Resolution of diabetic macular edema after surgical removal of the posterior hyaloid and the inner limiting membrane. *Retina* 2000; 20: 126-133
18. Stefaniotou M., Aspiostis M., Kalogeropoulos C., et al. Vitrectomy results for diffuse diabetic macular edema with and without inner limiting membrane removal. *European Journal of Ophthalmology* 2004; 14(2): 137-143.
19. Haller J., Murphy RP., Lewis H. Subretinal fibrosis developing after macular lipid in diabetic macular edema. *Invest Ophthalmol Vis Sci* 1988; 2:29-69.
20. Cervera E. et al. Azul brillante G intravítreo para la tinción de la membrana limitante interna: una buena ayuda para el cirujano de vítreo-retina en formación. *Arch Soc Esp Oftalmol* 2007; 82 (2)95-98.
21. Ehab A. et al. Internal limiting membrane peeling in vitreo-retinal surgery. *Survey of Ophthalmology* 2008; vol. 53(4):369-396.
22. Nagasawa T. Efficacy of intravitreal bevacizumab (avastin) for short-term treatment of diabetic macular edema. *The Journal of Medical Investigation* 2009; Vol. 56: 111-115.

14. Anexos

Consentimiento informado

Nombre:

Fecha:

He comprendido la descripción y mi participación dentro del estudio protocolo de investigación con título: “Eficacia de limitorrexis y uso de Bevacizumab en cirugía de vitrectomía para el manejo del paciente con edema macular diabético”. Además de la naturaleza del tratamiento (terapia antiangiogénica convencional o vitrectomía con limitorrexis) que me ha sido explicada satisfactoriamente por el médico oftalmólogo y he podido formular todas las preguntas que he considerado oportunas. La cirugía descrita (Vitrectomía) es una de las indicaciones establecidas en Oftalmología para la solución de mi problema, no existiendo contraindicación para su realización.

He sido informado de los métodos alternativos de tratamiento, en caso de que los hubiese, al igual que las ventajas y desventajas de cada uno de ellos.

He informado al médico oftalmólogo de mis enfermedades generales y oculares, para la valoración de las posibles contraindicaciones.

Puedo retirar la autorización para la cirugía si lo estimo oportuno, sin que ello repercuta en los cuidados médicos.

Soy consciente de los riesgos propios del tratamiento indicado y de sus complicaciones (desprendimiento de retina, progresión de catarata, elevación de la presión intraocular, defectos de campo visual, hemorragia vítrea, hipema, fototoxicidad macular, cambios en el epitelio pigmentario de la retina, dislocación de lente intraocular en ojos pseudofáquicos y endoftalmitis), así como los derivados de la anestesia que en su caso se aplique.

Soy consciente de que no existen garantías absolutas de que el resultado de la cirugía sea el más satisfactorio.

Información complementaria solicitada y/o circunstancia especial:

Así pues, de forma voluntaria, doy mi consentimiento:

Para que se me realice dicho(s) procedimiento(s) quirúrgico(s), así como las maniobras u operaciones que sean necesarias durante la intervención.

Para que se me administre la anestesia que se considere adecuada para la operación, así como las medidas complementarias oportunas.

Para que se puedan realizar fotografías o/y grabar la intervención, así como su utilización con fines didácticos o científicos. Nunca se identificará el nombre del paciente o sus familiares en las grabaciones.

Para que pueda asistir personal autorizado a la cirugía.

Para que, en caso de que exista un contacto accidental (pinchazo o salpicadura) de mi fluido biológico (sangre, orina, etc) con uno de los profesionales del Centro, se me practique como Medida de Prevención de Riesgos Laborales, una extracción de sangre y una posterior analítica para determinar VIH, Hepatitis B y Hepatitis C.

FIRMA DEL MÉDICO

FIRMA DEL PACIENTE

TUTOR LEGAL/ FAMILIAR

Formato para cédula de recolección de datos

Cédula de recolección de datos

Nombre:
Edad:
Sexo:
Tipo Retinopatía diabética:
Factores asociados:
Grupo de Tratamiento:
Fecha inicial de tratamiento:
(1) Medidas basales
AVMC
Grosor central macular (OCT)
Presión intraocular (PIO)
(2) Primer semana pos-tratamiento
AVMC
Grosor central macular (OCT)
Presión intraocular (PIO)
(3) Primer mes pos-tratamiento
AVMC
Grosor central macular (OCT)
Presión intraocular (PIO)
(4) Tercer mes pos-tratamiento
AVMC
Grosor central macular (OCT)
Presión intraocular (PIO)
(5) Sexto mes pos-tratamiento
AVMC
Grosor central macular (OCT)
Presión intraocular (PIO)
Complicaciones: